


*Ricerca e Selezione  
Qualità & Soluzioni  
per voi!*



**JPRD**  
**QUINTESSENCE**  
**PUBLISHING**

RIVISTA INTERNAZIONALE  
DI

# PARODONTOLOGIA & ODONTOIATRIA RICOSTRUTTIVA



4/81

Dal 1949 al servizio  
della **Comunità  
Odontoiatrica**

To Ivan Ilic

It is indeed a pleasure to dedicate this Thesis on "Rotary Gingival Curettage" to you personally.

During the many years (1963 to 1983) I presented Lectures and Working Courses throughout Italy, you provided me with the finest physical facilities and the highest quality materials and supplies available to Dentistry. I am deeply indebted to you for making those courses so successful and productive.

Also, I commend you for the position of eminence your Dental and Medical supply company has attained.

I wish you and Riccardo great success in attaining those goals for "excellence in service" which you have sought for so diligently.

Sincerely,  
Rex Ingraham  
Distinguished Professor  
Emeritus

Rex Ingraham, D.D.S.  
Distinguished Prof. Emeritus  
University of Southern California  
School of Dentistry



**Bibliografia**

1. Zach, L., e Cohen, G.: Biology of High Speed Rotary Operative Dental Procedures. I. Correlation of Tooth Volume Removed and Pulpal Pathology (Abstr.). *J. Dent. Res.* 37:67, 1958.
2. Seltzer, S., e Bender, I. B.: The Dental Pulp - Biological Considerations in Dental Procedures, Ed. 2:188-190. Philadelphia and Toronto, 19, J. B. Lippincott Company, 1975.
3. Marcum, J. S.: The Effect of Crown Marginal Depth Upon Gingival Tissue. *J. Pros. Dent.* 17:479-487, 1976.
4. Suniss, J.: Periodontal Conditions in Patients Treated with Dental Bridges. *J. Periodont. Res.* 5:225-229, 1970.
5. Karlson, K.: Gingival Reactions to Dental Restorations. *Acta Odontol. Scand.* 28:896-904, 1970.
6. Richter, W. A., e Ueno, H.: Relationships of Crown Margin Placement to Gingival Inflammation. *J. Pros. Dent.* 30:156-161, 1973.
7. Christensen, G. J.: Marginal Fit of Gold Inlay Castings. *J. Pros. Dent.* 6:297-305, 1966.
8. Ramadan, F. A., e Harrison, J. D.: Literature Review of the Effectiveness of Tissue Displacement Materials. *Egyptian Dent. J.* 16, 3:271-282, July, 1970.
9. Reiman, M. B.: Exposure of Subgingival Margins by Nonsurgical Gingival Displacement. *J. Pros. Dent.* 36:649-654, Dec., 1976.
10. Woycheshin, F. F.: An Evaluation of the Drugs Used for Gingival Retraction. *J. Pros. Dent.* 14, 4:769-776, July and Aug., 1964.
11. Podshodley, A. E., e Lundeen, H. C.: Electrosurgical Procedures in Crown and Bridge Restorations. *JADA*, Vol. 77:1321-1326, Dec., 1968.
12. Kon, S., Novas, A. B., Ruben, M. P., e Goldman, H. M.: Visualization of Microvascularization of the Healing Periodontal Wound. II. Curettage. *J. Periodontology* 40:96-105, 1969.
13. Hunt, T. K., Murphy, J. E., e Appellon: Fundamentals of Wound Management: 41-45, Century and Crofts, New York, 1979.
14. Mivamoto, M., Crigger, M., e Egelberg, J.: Gingival Conditions in Areas of Minimal Appreciable Width of Keratinized Gingiva. *J. Clinical Perio.* 4:200-209, 1977.
15. Long, N., e Loe, H.: The Relation between the Width of Keratinized Gingiva and Gingival Health. *J. Periodontology*, 43:623-627, 1972.
16. Symposium on Chlorhexidine in the Prophylaxis of Dental Diseases. *J. Periodont. Res.* 8 Suppl., 12:5-99, 1973.
17. Forgia, A. La: Mechanical-Chemical and Electrosurgical Tissue Retraction for Fixed Prosthesis. *J. Pros. Dent.* 14 No. 6: 1107-1114, Nov/Dec., 1964.
18. Loe, H., e Silness, J.: Tissue Retraction by String Packs Used in Fixed Restorations. *J. Pros. Dent.* 13:318-323, 1963.
19. Nemetz, H.: Tissue Management in Fixed Prosthodontics. *J. Pros. Dent.* 13:628-636, June, 1974.

**Ringraziamenti**

I disegni sono stati eseguiti dal Dr. John R. Koser, Fullerton, California, e Dr. Albert Soinit.

**Contributi che hanno permesso il lavoro**

Commander Dental Products, Studio City, California.  
 Pollard Dental Specialties and Supplies, West Lake Village, California.  
 The Orthopedic Study Club, Beverley Hills, California.



**Elementi nuovi nella pratica odontoiatrica**

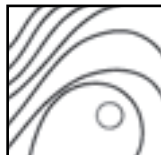Abbiamo ricevuto di recente un programma per un seminario che riguardava la direzione manageriale, il marketing, la pubblicità, la legge, i pagamenti per conto terzi, il contenimento dei costi, ecc., «per il dentista e per l'imprenditore». Questo sta ad indicare che la pratica dell'odontoiatria, come la conosciamo noi è ormai passata e costituisce «storia». Sull'altra faccia della medaglia abbiamo gli esami per l'abilitazione professionale, commissioni di controllo e richieste di aggiornamento professionale continuo, stabiliti da varie organizzazioni che hanno lo scopo di far progredire e/o controllare il livello di qualità odontoiatrica che viene espletata. Queste due forze che si vanno profilando potranno presto incontrarsi sul campo di battaglia che è costituito, per l'appunto, dalla pratica professionale di ogni giorno. Come sempre, soltanto l'integrità professionale e l'etica individuale proprie di ogni singolo professionista e la soddisfazione che viene dall'impegnarsi per gli ideali più elevati dell'odontoiatria, terranno il dentista pratico al di sopra della mischia.

Foto ricordo durante un corso del Prof. Rex Ingraham organizzato in Italia da Ivan Ilic'.

Da sinistra: Ivan Ilic', Loris Prosper, Rex Ingraham, Adriano Brachetti, Sergio De Paoli, Vittorio Milani



RIVISTA INTERNAZIONALE  
DI  
**PARODONTOLOGIA  
&  
ODONTOIATRIA  
RICOSTRUTTIVA**



ISSN 0198-7569

**Redattore**

**Myron Nevins, DDS**

90 Humphrey Street  
Swampscott, MA 01907, USA  
Tel: 001781 596-2220  
Fax: 001781 598-8050

**Associate Editor**

Marc L. Nevins, DMD, MMSc

**Editore**

Dr hc H.W. Haase

**Executive Vice President**

William Hartman

**Direttore Pubblicazione Riviste**

Lori A. Bateman

**Managing Editor**

Colleen E. O'Keefe

**Coordinatore di Produzione**

Diane Curran

**Responsabile Produzione**

Karin Wintonowycz

**Direttore, Advertising Sales**

William Hartman

**Redattori Regionali**

Italia: Dr. Sergio De Paoli

Francia: Prof. Dr. Ch. Knellesen

Giappone: Prof. Sumiya Hobo

Prof. Isao Ishikawa

Germania: Dr. Hannes C. Wachtel

Copyright © 2011 by Quintessence Publishing Co, Inc. Tutti i diritti riservati Aut. Trib. Milano N. 60. 8-2-88 Nessuna parte di questa pubblicazione può essere riprodotta o trasmessa, in qualsiasi forma o con qualunque mezzo, elettronico o meccanico, incluse fotocopiatura, registrazione, o con mezzi informatici o di archiviazione senza il preventivo permesso scritto dell'editore. L'editore non si assume alcuna responsabilità per i manoscritti non richiesti. Tutte le opinioni sono quelle degli autori. Gli indici sono contenuti nel 6° numero di ciascuna annata.

Sulla tutela della Privacy: Nel caso siano allegati alla Rivista, o in essa contenuti, questionari oppure cartoline commerciali, si rende noto che i dati trasmessi verranno impiegati coi principali scopi di indagini di mercato e di contatto commerciale, ex D.L. 123/97. Nel caso che la Rivista Le sia pervenuta in abbonamento, gratuito o a pagamento, si rende noto che l'indirizzo in nostro possesso potrà venir impiegato anche per l'invio di altre riviste o di proposte commerciali. E in ogni caso fatto diritto dell'Interessato richiedere la cancellazione o la rettifica, ai sensi del Dlgs. 196/03.

**Consulenti**

Tomas Albrektsson, MD, PhD  
Edward P. Allen, DDS, PhD  
Morton Amsterdam, DDS, ScD  
Arnold Binderman, DDS, MSD  
Markus Blatz, DMD, PhD, Dr Med Dent Habil  
Michael Bornstein, PD Dr Med Dent  
Gerald M. Bowers, DDS, MS  
Daniel Buser, Dr Med Dent  
Paulo Camargo, DDS, MS  
Gordon J. Christensen, DDS, PhD  
Donald S. Clem III, DDS  
David L. Cochran, DDS, MS, PhD, MMSc  
Christer S. Dahlin, DDS, PhD, DrOdont  
Peter Dawson, DDS  
Joseph P. Fiorellini, DMD, DMSc  
Bernard Friedland, BChD, MSc, JD  
Stuart Froum, DDS  
David A. Garber, DMD  
Marlin E. Gher, DDS, MEd  
William V. Giannobile, DDS, DMSc  
Henry Greenwell, DMD, MSD  
Ueli Grunder, DMD  
Hiroshi Hirayama, DDS, DMD, MS  
Vincent J. Iacono, DMD  
Joseph Y.K. Kan, DDS, MS  
David M. Kim, DDS, DMSc  
John Kois, DMD, MSD  
Burton Langer, DMD  
Samuel E. Lynch, DMD, DMSc  
Pascal Magne, PhD, Dr Med Dent  
Kenneth A. Malament, DDS, MScD  
Jay P. Malmquist, DMD  
J. Gary Maynard Jr, DDS  
Bradley S. McAllister, DDS, PhD  
Pamela McClain, DDS  
Michael K. McGuire, DDS  
Brian L. Mealey, DDS, MS  
Konrad H. Meyenberg, Dr Med Dent  
Preston D. Miller Jr, DDS  
Kevin G. Murphy, DDS  
Rodrigo Neiva, DDS, MS  
Michael G. Newman, DDS  
Stephen M. Parel, DDS  
Giovanni Paolo Pini Prato, MD, DDS  
Thomas E. Rams, DDS, MHS  
Giulio Rasperini, DDS  
Mark A. Reynolds, DDS, PhD  
Paul A. Ricchetti, DDS  
Giano Ricci, MD, DDS, MScD  
Carl Rieder, DDS  
Louis F. Rose, DDS, MD  
Paul S. Rosen, DMD, MS  
Robert G. Schallhorn, DDS, MS  
E. Todd Scheyer, DDS  
Peter M. Schupbach, PhD  
Massimo Simion, DDS, PhD  
Sigmund S. Socransky, DDS  
Daniel Y. Sullivan, DDS  
Dennis P. Tarnow, DDS  
Diego Velasquez-Plata, DDS, MSD  
Keisuke Wada, DDS, PhD, DMSc  
Stephen S. Wallace, DDS  
Hom-Lay Wang, DDS, MSD  
Georg Watzek, MD, DMD, PhD  
Arnold S. Weisgold, DDS  
Ray C. Williams, DMD  
Richard D. Wilson, DDS  
Robert R. Winter, DDS  
Roger J. Wise, DDS  
Ralph A. Yuodelis, DDS, MSD

**Pubblicato da:**

**USA**

Quintessence Publishing Co, Inc  
4350 Chandler Drive  
Hannover Park, IL 60133  
Tel: 001 630 736-3600  
Fax: 001 630 736-3633  
E-mail: service@quintbook.com

**GERMANIA**

Quintessenz Verlags-GmbH  
Komturststraße 18  
D-12099 Berlin  
Tel: 0049 30 761 80 5  
Fax: 0049 30 461 80 680

*La Rivista di Parodontologia & Odontoiatria  
Ricostruttiva viene pubblicata bimestralmente in  
inglese, italiano, giapponese, tedesco, francese e  
spagnolo a cura di Quintessenz Verlags GmbH*

**ITALIA**

DR. RICCARDO ILIC´ S.p.A.  
Divisione Editrice  
Viale Umbria 19/A  
20135 Milano  
Tel. 02 55016655 - Fax. 02 55016646  
Internet: www.ilic.it  
E-mail: ilic.editrice@ilic.it  
Direttore:  
Dr. Riccardo Ilíc  
Direttore scientifico:  
Dr. Sergio De Paoli  
V.le Della Vittoria, 54  
60123 Ancona

**GIAPPONE**

Quintessence Publishing Co, Ltd  
Quint House Bldg  
3-2-6, Hongo  
Bunkyo-ku  
Tokyo 113-0033  
Tel: 0081 3 5842 2285  
Fax: 0081 3 5800 7598

**FRANCIA**

Quintessence International  
11 bis, Rue d'Aguesseau  
75008 Paris  
Tel: 0033 143 12 88 11  
Fax: 0033 143 12 88 08

**SPAGNA**

Editorial Quintessence, S.L.  
Torres Trade (Torre Sur)  
Gran Via Carles III, 84  
E-08028 Barcelona  
Tel: 0034 3 491 23 00  
Fax: 0034 3 909 13 60

**Abbonamento in Italia:**

2012 - 294,00 €; studenti 235,00\* €  
copia singola 63,00 €; ediz. USA 339,00 €.

2011 - 285,00 €; studenti 228,00\* €  
copia singola 61,00 €; ediz. USA 329,00 €.

\*Obbligatorio l'attestato di frequenza dell'Istituto.

Gli Abbonati sono pregati di richiedere le copie eventualmente non pervenute al momento del recapito del numero successivo. Richieste tardive verranno considerate ordini a pagamento e le riviste saranno spedite in contrassegno.

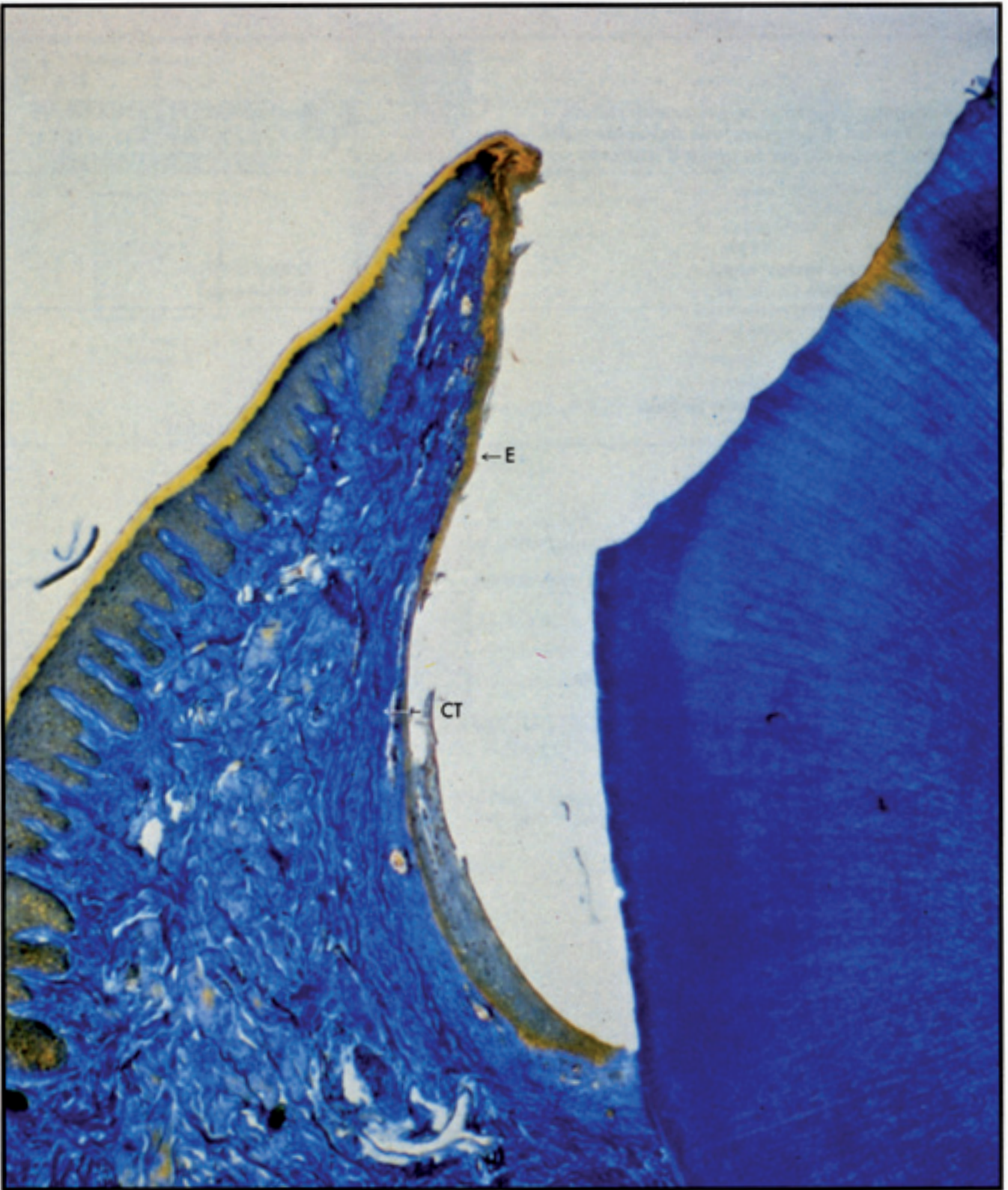
**La disdetta dell'abbonamento deve pervenire a mezzo raccomandata tre mesi prima della scadenza.**

La casa Editrice non è responsabile per la mancata consegna della rivista, dovuta a causa di forza maggiore.

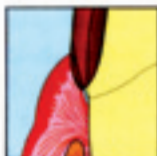*The International Journal of Periodontics & Restorative Dentistry is abstracted and/or indexed in the MEDLINE Index to the Dental Literature, Current Contents/Clinical Medicine, and Science Citation Index.*

Pubblicazione bimestrale "Poste Italiane Spa - Spedizione in abbonamento Postale - D.L. 353/2003 (conv. in L. 27/02/2004 n. 46) art. 1, comma 1, DCB Milano"





### **Curettage gengivale con strumenti rotanti – una tecnica di preparazione del dente e del solco gengivale per la presa d'impronta**



Rex Ingraham,  
D.D.S.\*

Paul Sochat,  
D.D.S., M.P.H., M.Sc.D.\*\*

Frederick J. Hansing,  
D.D.S.\*\*\*

University of Southern California  
School of Dentistry,  
Los Angeles, California

Nella pratica quotidiana di oggi-giorno l'utilizzazione sempre più ampia delle restaurazioni in oro è diventata parte integrante della nostra attività professionale. In questi ultimi anni, infatti, l'interesse professionale è passato dalle restaurazioni intra-coronali e a copertura parziale, alle restaurazioni con corone a rivestimento completo. Inoltre, in conseguenza delle sempre maggiori esigenze estetiche, la ceramica su metallo è diventata la restaurazione di utilizzazione più frequente nella nostra attività. È tuttavia necessario ricordare, a questo proposito, che le ricerche hanno dimostrato una correlazione fra il danno pulpare e la quantità di tessuto dentario che viene rimosso durante la preparazione della cavità. Tuttavia nonostante maggiori pericoli per la polpa e la compromissione della salute parodontale, allorché i bordi della corona vengono portati al disotto della cresta gengivale; i dentisti si sono pronunciati decisamente in favore delle restaurazioni a copertura completa. La semplicità della preparazione, il minore tempo necessario per eseguire questo lavoro di preparazione, la maggiore validità estetica e l'apparente facilità di inserimento della restaurazione, sono tutti elementi che hanno polarizzato l'interesse del dentista pratico.

La localizzazione del margine gengivale di una restaurazione costituito da una corona a rivestimento completo è stata oggetto di controversie continue. Disponiamo oggi-giorno di una valida ed esauriente documentazione in merito ai vantaggi legati al disporre il margine della preparazione in corrispondenza, o occlusalmente, alla cresta della gengiva libera; vantaggi che sono legati so-

\* Distinguished Professor, Department of Restorative Dentistry.

\*\* Associate Clinical Professor, Department of Periodontics.

\*\*\* Assistant Clinical Professor, Section on Occlusion.



prattutto al fatto che in questo modo si assicura la salvaguardia dell'integrità del sistema parodontale. La disposizione dei margini in sede sopragengivale facilita al massimo il mantenimento dell'unità gengivale, tuttavia i problemi legati alla sensibilità delle radici, alla portata delle lesioni cariose esistenti o delle restaurazioni già eseguite, nonché i problemi legati alla meccanica della ritenzione richiedono frequentemente la localizzazione dei bordi gengivali in sede sub-gengivale.

Ed infine dobbiamo ricordare che esigenze estetiche, particolarmente allorché il problema riguarda la restaurazione dei denti anteriori, possono rendere inevitabile l'inserimento dei bordi gengivali al di sotto della cresta della gengiva libera.

Alla luce delle conoscenze più recenti in merito alla fisiologia ed alla patologia del meccanismo di aderenza delle strutture epiteliali e dell'apparato di attacco del parodonto, l'adattamento dei margini ha assunto un interesse completamente nuovo. Oggigiorno siamo a conoscenza delle esigenze legate ai problemi della ritenzione, della modellazione secondo un asse fisiologico e dell'estetica, per cui l'attenzione maggiore deve essere ora rivolta alla disposizione e adattamento dei margini sub-gengivali della restaurazione. Il metodo che è stato adottato e che verrà adeguatamente illustrato ha, infatti, lo scopo di ridurre a livelli minimi il trauma, rendendolo così compatibile sotto il profilo fisiologico, nei confronti dell'unità gengivale e dell'apparato di adesione del parodonto.

Nell'allestimento delle restaurazioni in oro fuso e in ceramica su metallo sono di uso comune le tecniche di

impronta di tipo indiretto. I materiali da impronta del tipo idrocolloidi reversibili o elastomeri sono mezzi assolutamente fidati, ma in cui dobbiamo considerare la incapacità di allontanare i tessuti gengivali. Per questa ragione i dentisti pratici sono ricorsi a numerosi e diversi metodi che hanno per l'appunto il compito di agire su questi tessuti. *Ramadan e Harris* hanno distinto in tre diverse categorie questi mezzi, suddividendoli in relazione alle modalità con cui ottengono l'esposizione dei margini subgengivali delle cavità e anche in rapporto alle modalità di controllo dell'emorragia. Queste categorie sono le seguenti:

1. La tecnica meccanica o senza cordone di retrazione, come si ha con i materiali da impronta utilizzati con la siringa.

2. L'elettrochirurgia, un metodo che dà luogo a una zona di avallamento.

3. La tecnica meccanico-chimica, in cui si ha una retrazione gengivale mediante un cordoncino impregnato di un mezzo emostatico.

Oggigiorno, uno degli interessi maggiori che si hanno nella ricerca clinica è costituito per l'appunto dalla ricerca e messa a punto di un metodo sicuro ed affidabile che consenta di agire sul solco gengivale, in modo da esporre adeguatamente i margini subgengivali e consentire così la presa dell'impronta.

Questo contributo si propone quindi come scopo, quello di riferire sulle osservazioni cliniche e di ricerca, in grado di dimostrare che il curettage del solco gengivale eseguito volutamente durante la preparazione del dente, è in grado di ottenere un ambiente tale da consentire in modo semplice, efficiente e fisiologicamen-

te accettabile, la presa dell'impronta. Il curettage gengivale mediante strumenti rotanti e la elettrochirurgia sono ambedue metodi che danno luogo a un avallamento, ed entrambi questi procedimenti sono in grado di assicurare un spazio sufficiente ad accogliere una quantità adeguata di materiale da impronta, in corrispondenza della linea terminale della preparazione. E tutto questo senza che si renda necessario lo stipamento di un impacco entro il solco, per retrarre il tessuto.

Lo scopo del curettage mediante strumenti rotanti è quindi quello di ottenere una rimozione limitata del tessuto sulcolare adiacente alla preparazione, mentre al tempo stesso consente di ottenere un andamento a chamfer (bisello) in corrispondenza del confine della preparazione (figg. 1a e 1b).

Per poter discutere in modo veramente razionale la tecnica di curettage mediante strumenti rotanti, è necessario prendere in considerazione il concetto di curettage come viene utilizzato in parodontologia. Il curettage parodontale è una misura di detersione che si propone di convertire un tessuto malato in una ferita chirurgica e ravvivata. La ferita va incontro a un processo di guarigione con riepitelizzazione del tessuto connettivo esposto, da parte dell'epitelio orale contiguo. Con modalità prevedibili e con relativa rapidità si ha anche la formazione di una nuova lamina propria e di un nuovo epitelio giunzionale, con un ripristino delle caratteristiche originali di microvascolarizzazione, sia sotto il profilo qualitativo che sotto l'aspetto della distribuzione.<sup>12</sup> Ed è significativo il fatto che la ferita prodotta dal curettage periodontale e la ferita



indotta dal curettage eseguito mediante la tecnica degli strumenti rotanti hanno caratteristiche simili. Il curettage eseguito mediante strumenti rotanti in quanto provvedimento di tipo restaurativo, dovrebbe essere eseguito soltanto in presenza di un parodonto clinicamente sano, per il fatto che un tessuto in preda a processi morbosi va incontro a una coartazione allorché si consegue il controllo del processo infiammatorio. Un altro obiettivo del curettage eseguito con strumenti rotanti è quello di produrre una parete sulculare liscia e priva di lacerazioni. Una ferita con superficie liscia risulta guarire in modo più efficace e più rapido rispetto a una ferita con margini periferici irregolari e con una base di tessuto connettivale lacerato.<sup>13</sup>

#### **Preparazione del parodonto per preparare il dente in sede submarginale**

La recessione della cresta gengivale, in conseguenza della preparazione della cavità, comporta un insuccesso nel conseguimento degli obiettivi estetici e funzionali che ci si era proposti di ottenere con il procedimento restaurativo. Risulta quindi essenziale il controllo di quei fattori che possono aumentare la probabilità di una recessione gengivale. Questi fattori sono costituiti da un'infezione parodontale, dalla mancanza, sia qualitativa che quantitativa della gengiva aderente cheratinizzata, ed anche dalle condizioni anatomiche del parodonto.<sup>14,15</sup>

Prima di intraprendere dei procedimenti restaurativi si deve provvedere alla eliminazione della malattia infiammatoria parodontale. Un corion gengivale infiammato si presenta

turgido ed infiammato. La preparazione del dente a livello submarginale risulta sempre in un curettage di un certo grado del solco gengivale e la conseguente guarigione può esitare in una coartazione dei tessuti con possibile esposizione dei margini gengivali. Inoltre il tessuto infiammato è friabile e più suscettibile di andare incontro ad emorragie, con conseguente oscuramento del campo operatorio e con problemi per l'ottenimento della impronta.

La necessità di disporre di una gengiva aderente e cheratinizzata per poter mantenere lo stato di salute parodontale pare essere argomento di controversie; tuttavia non vi sono discussioni sul fatto che la preparazione del dente in sede subgengivale e la presa dell'impronta possono essere eseguite con maggiore precisione e minore danno per i tessuti, se ci si trova in presenza di gengiva aderente. L'asportazione di una parte del corion gengivale durante la preparazione del dente in sede subgengivale, potrebbe compromettere l'approvvigionamento vascolare in un tessuto gengivale molto sottile.

La eliminazione di tessuto che si può avere e la possibilità di una recessione sono sequele post-operatorie assai sfortunate. In queste situazioni gli interventi di chirurgia parodontale mucogengivale, atti ad aggiungere gengiva cheratinizzata potrebbero ridurre la possibilità di una recessione gengivale post-intervento.

Zone in cui si ha una prominente dovuta alla radice sottostante indicano frequentemente che la copertura di osso alveolare è molto sottile o che esiste una deiscenza. In queste zone si deve osservare una particolare cautela per evitare che su questo tessuto, così fragile, vengano ad

esercitarsi dei traumi, poiché ne potrebbe conseguire una recessione gengivale. In questi casi un intervento che possa dar luogo ad un avvallamento può costituire una controindicazione, a meno che non esista uno spessore sufficiente di gengiva aderente.

#### **Disegno e specificazioni degli strumenti**

Gli strumenti diamantati di diametro convenzionalmente ridotto e con forma a fiamma o a punta, tendono a ledere il tessuto molle adiacente, allorché la linea terminale della preparazione viene inserita al disotto della cresta gengivale. Margini di tessuto che siano andati incontro ad una lacerazione, un interessamento dell'epitelio giunzionale, o una riduzione della cresta di gengiva libera possono alterare, in modo significativo, la guarigione post-intervento. Gli strumenti raccomandati per l'intervento di curettage gengivale ottenuto mediante strumenti rotanti sono stati disegnati in modo da avere una rastrematura assiale di tre gradi sui lati esterni ed un raggio (o inclinazione) di 45° in corrispondenza della punta (fig. 2). Il diametro maggiore e la punta con arrotondamento a grande raggio, hanno la caratteristica, se confrontate con una fresa a punta, di resistere meglio all'incurvatura e alla battitura che si hanno in conseguenza del carico laterale di lavoro e in conseguenza delle alte velocità. Inoltre il particolare disegno della punta (con un raggio o inclinazione di 45° gradi) dà luogo a un chamfer (o bisello) di grado desiderato, a livello della linea terminale della preparazione, e al tempo stesso produce un curettage liscio e regolare della gengiva sulculare.



Questi strumenti diamantati sono disponibili in diverse serie, con diametri graduati in modo da avere così le dimensioni più idonee per trattare le diverse condizioni tessutali che si possono presentare, allorché si procede alla preparazione dei denti anteriori, premolari e molari (fig. 3). Gli strumenti con diametro minore vengono utilizzati per l'esecuzione di un curettage minimo allorché si deve stabilire la linea terminale di preparazione coronale nei denti anteriori superiori e inferiori. Questi strumenti vengono utilizzati anche per la preparazione della linea terminale a livello interprossimale dei denti posteriori in cui l'accesso è limitato. Le misure medie sono utilizzabili per il curettage del solco gengivale e per la preparazione dei denti premolari, e le forme di dimensioni maggiori per i denti molari. Sono disponibili tre diverse lunghezze degli strumenti, per i denti con corona clinica corta è indicata la lunghezza dei sei millimetri, ugualmente nei casi in cui lo spazio interocclusale è ridotto. Nei casi in cui la dimensione verticale è estremamente ridotta, a livello della regione del terzo molare, l'operatore può anche decidere di accorciare il gambo della fresa utilizzata per il curettage.

La lunghezza di otto millimetri trova indicazione per le corone di lunghezza media, mentre per le corone clinicamente molto lunghe sono indicate le frese di dieci e dodici millimetri di lunghezza. Ricerche cliniche hanno dimostrato che una combinazione di 150 fino a 180 particelle di diamante sono sufficienti per abradere in modo efficace le strutture dentarie e per eseguire, al tempo stesso, un curettage dei tessuti molli. Questi strumenti diamantati eseguono in modo

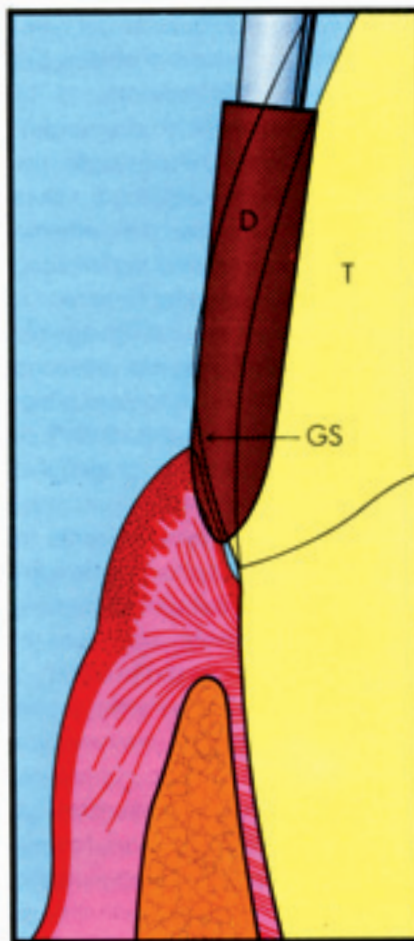


Fig. 1a Posizione corretta dello strumento diamantato (D) con forma appositamente studiata per il dente (—T—) e per il solco gengivale (GS) e che ha il compito di eseguire un curettage dell'epitelio crevicolare e di preparare, contemporaneamente, una linea terminale del mancone con andamento a chamfer.

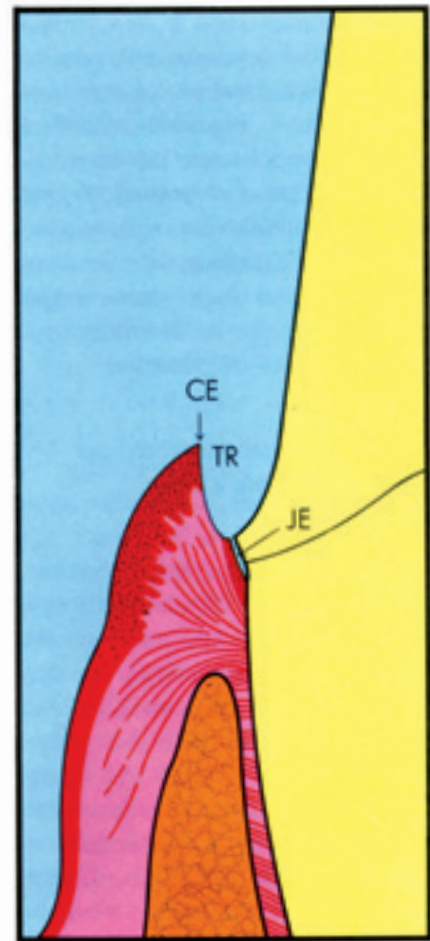


Fig. 1b Il curettage con strumenti rotanti, assicura, similmente a come avviene con l'elettrochirurgia un'avallamento (TR) che consente di disporre di uno spazio per una quantità sufficiente di materiale da impianto, che viene a trovarsi a contatto con la linea terminale della preparazione. L'epitelio della cresta (CE) e l'epitelio giunzionale (JE) rimangono intatti. L'epitelio giunzionale può essere interessato a causa delle condizioni ambientali.

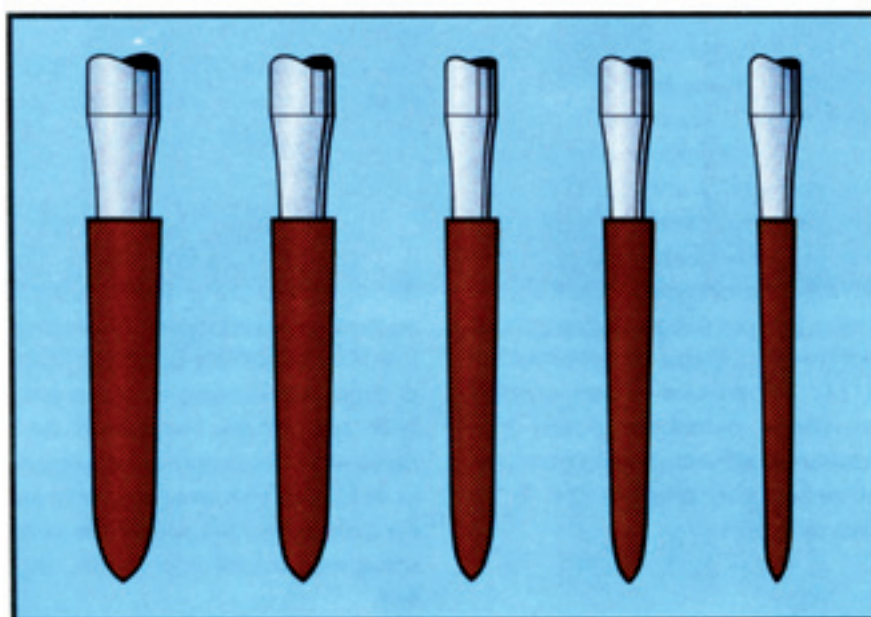
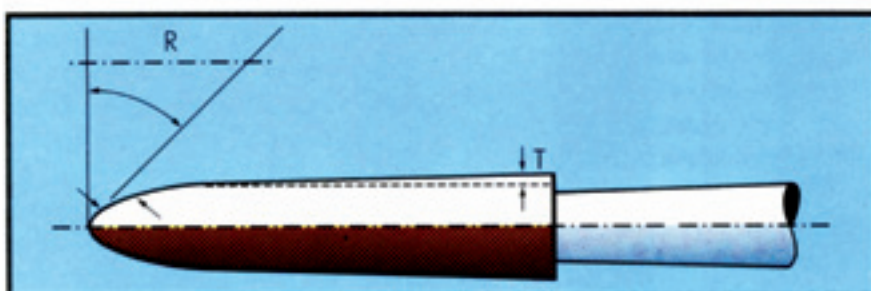


Fig. 2 Forme degli strumenti diamantati. Le frese usate per il curettage hanno una restrematura di 3° (T) in corrispondenza dei lati e hanno un'inclinazione di 45° (raggio R) in corrispondenza della punta.

Fig. 3 Il set di strumenti utilizzati per il curettage gengivale con i relativi diametri graduati. La misura più piccola trova indicazione per la preparazione a livello delle superfici interprossimali. Le due forme successive, da destra a sinistra, vengono utilizzate per il curettage e per la preparazione dei denti anteriori e dei premolari e le altre due misure più grandi sono da utilizzarsi per i molari.

più efficace un curettage dei tessuti allorché sono mossi a velocità medie ed inoltre devono essere ripulite di tutti i detriti in modo molto accurato, per poter esplicitare delle prestazioni di tipo ottimale. È necessario sottolineare il fatto che questi strumenti non sono raccomandati per la rimozione della parte grossolana della struttura del dente. Per poter conservare nel tempo e anche nelle caratteristiche di efficienza questi strumenti, che devono eseguire anche il curettage gengivale, è opportuno utilizzare per la rimozione dello smalto e per posizionare i margini a livello della cresta gengivale, delle frese a cono cilindriche e delle frese con forma a pallottola. I fabbricanti, sia americani, che anche stranieri, producono attualmente dei sets di frese da curettage, di tipo diamantato, che corrispondono a tutte le specificazioni ora espresse.

#### Ricerche sugli animali

Lo scopo di questo esperimento è stato quello di mettere a confronto tre diversi metodi di preparazione del dente in sede sub-gengivale e di trattamento del solco, per consentire la utilizzazione delle tecniche di impronta di tipo indiretto.

Il primo metodo, indicato come curettage gengivale mediante strumenti rotanti, prepara, al tempo stesso, una linea terminale della preparazione in sede subgengivale con contemporaneo curettage del rivestimento epiteliale del solco gengivale, per creare uno spazio sufficiente per il materiale da impronta. Il secondo metodo, che è di impiego universale, utilizza frese diamantate appuntite e di diametro ridotto per la preparazione del dente e per ottene-



re la retrazione ricorre ad uno zeppamento, in corrispondenza del solco gengivale, di un cordoncino impregnato con un mezzo emostatico. Il terzo metodo utilizza nuovamente frese diamantate di tipo appuntito e con diametro ridotto per la preparazione del dente, mentre per creare uno spazio adeguato ad accogliere il materiale da impronta e in sede adiacente alla linea terminale della preparazione ricorre alla elettrochirurgia.

### Metodologia

Vennero utilizzati due cani, dotati ognuno di una dentizione completa e priva di carie. Il parodonto, pur avendo una gengivite marginale generalizzata, era intatto.

Gli animali vennero sottoposti ad una profilassi accurata seguita dall'applicazione quotidiana di una soluzione di clorexidina allo 0,2%.<sup>16</sup> Una settimana dopo aver ultimato, questi provvedimenti igienici la dentatura era clinicamente priva di infiammazione gengivale. Con l'applicazione continua di clorexidina i tessuti si conservarono in condizioni sane per tutto il corso dello esperimento. La profondità del solco, misurata preintervento, era di circa tre millimetri o meno. Per l'esperimento in oggetto vennero utilizzati i premolari superiori e inferiori, e questo in considerazione del fatto che le dimensioni erano uniformi ed anche per il facile accesso. Nella dentizione del cane vi sono tre premolari, il che consentiva di poter disporre di dodici unità da esperimento per ogni animale. Le tre tecniche di preparazione vennero assegnate a caso, e i denti vennero preparati in due sedute, a ventuno giorni di distanza. Il

primo animale venne sacrificato al ventunesimo giorno e il secondo a una settimana più tardi. Le mascelle vennero sezionate e poste in un fissativo costituito da formalina neutra tamponata al 10%, e quindi preparate per l'esame istologico. Le sezioni istologiche vennero colorate con Ematossilina-Eosina e con la tecnica Mallory (modificazione Goldman-Bloom). Si rese così possibile uno studio con tre tecniche e utilizzando sezioni di due denti, per ogni tecnica, a zero ore, due denti a sette giorni e quattro denti a distanza di ventuno giorni dall'intervento. La preparazione del dente venne fatta in condizioni ideali, con una efficace visualizzazione del campo operatorio. La fase operativa venne messa in atto nel momento in cui un gruppo di clinici era concorde nel ritenere che si era ottenuta una profondità subgengivale adeguata, e che era presente uno spazio al solco gengivale, sufficiente per assicurare uno spessore adeguato di materiale da impronta in corrispondenza della linea terminale di ogni preparazione. Non vennero preparati dei provvisori, per il fatto che le restaurazioni provvisorie avrebbero potuto mascherare le differenze nella guarigione delle ferite, ottenute con le tre diverse tecniche.

### Discussione

#### 1. Cresta gengivale

Con ambedue le tecniche meccanico-chimica (con zeppamento del cordoncino) e con la elettrochirurgia si aveva in generale un'asportazione dell'epitelio della cresta gengivale. Durante il procedimento di curettage l'epitelio della cresta rimaneva di

solito, intatto. Clinicamente non si era osservata una perdita dell'epitelio della cresta, ed era intervenuta nonostante lo sforzo di evitare queste zone, durante la preparazione del dente.

#### 2. Epitelio sulculare

Nella preparazione in sede subgengivale del dente, l'epitelio sulculare veniva alterato, indifferentemente dalla tecnica adottata. Il curettage aveva rimosso tutte le cellule dell'epitelio sulculare ed aveva distaccato le fibre di tessuto connettivo a un punto che era circa a un millimetro e mezzo oltre la preparazione del dente (fig. 4a). Sia l'impacco del cordoncino che l'elettrochirurgia avevano rimosso l'epitelio in modo discontinuo, lasciando delle digitazioni epiteliali in corrispondenza della parete sulculare (figg. 4b e 5a).

#### 3. Corion gengivale

Il curettage lascia una superficie di tessuto connettivo piatta e piuttosto uniforme. Il curettage mediante strumenti rotanti aveva creato un solco di circa un millimetro e mezzo sotto la linea terminale. Nel caso in cui il dente era stato preparato al cemento, le fibre di tessuto connettivo nel cemento erano rimaste intatte nella sottopreparazione del solco (fig. 4a).

La tecnica che si avvaleva del cordoncino inserito a pressione dava luogo a una parete di tessuto connettivo meno liscia. In parecchi campioni la pressione esercitata sul cordoncino da retrazione esitava in uno strappamento delle fibre dal cemento, sebbene si fosse messo in atto ogni sforzo per usare una pressione di zeppamento di grado minimo (fig.

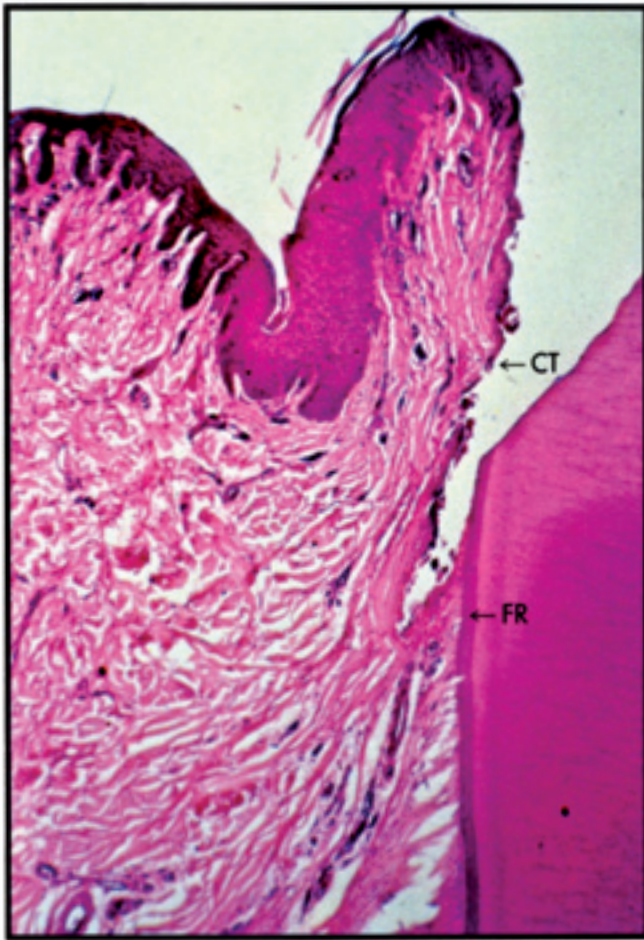

Fig. 4a Curettaggio con strumenti rotanti. Si noti la superficie liscia del tessuto connettivo (CT) e la conservazione delle fibre al di sotto della sede di preparazione (FR).

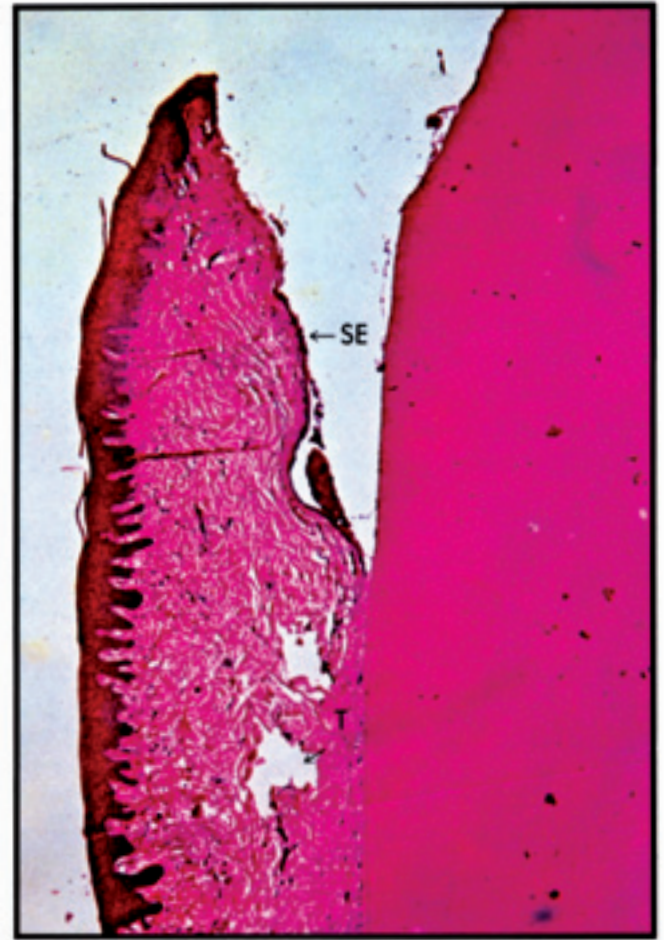


Fig. 4b Preparazione meccanico-chimica (cordoncino a pressione). Sono evidenti degli strappi (T) a livello del tessuto connettivo, oltre lo spazio crevicolare, e una rimozione dell'epitelio della cresta gengivale (SE) a giunzione.

Figg. 4a e b Preparazione del dente a ore zero.



4b). L'elettrochirurgia era la modalità meno controllabile. L'interessamento del tessuto si portava in alcuni campioni nel tessuto connettivo, ed occasionalmente si osservarono anche delle bruciature a livello del cemento. In alcuni casi l'ago chirurgico non era stato mantenuto entro il solco come intendeva l'operatore, ma era stato portato direttamente nel corion gengivale. Questa condizione non era evidente clinicamente, ma si rendeva manifesta nelle sezioni istologiche (figg. 5b e c).

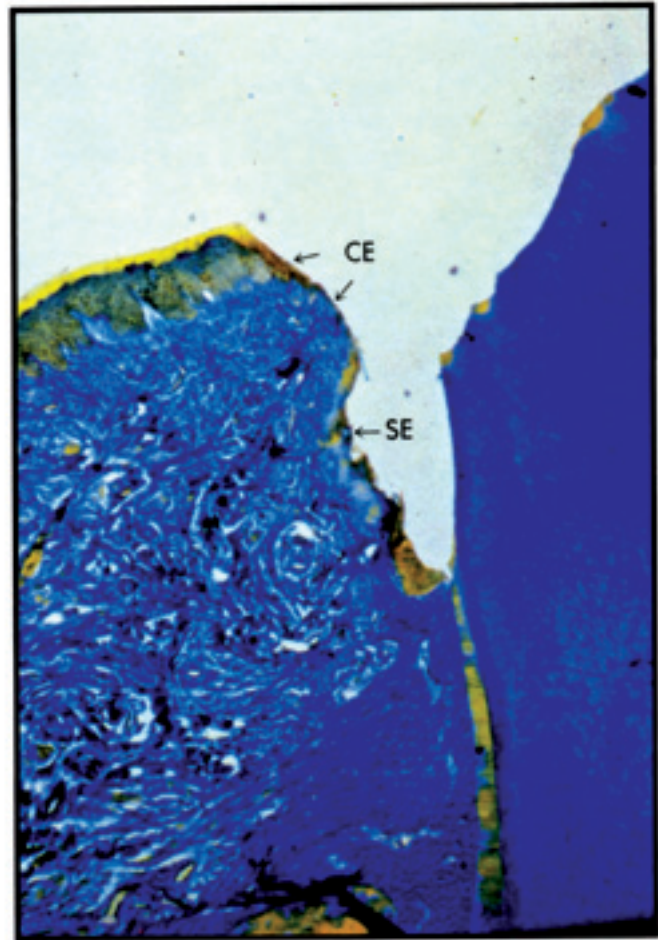


Fig. 5a Rimozione parziale dell'epitelio sulcolare (SE) e dello epitelio della cresta (CE).

Figg. 5a a c Preparazione del dente con l'elettrochirurgia, a zero ore.

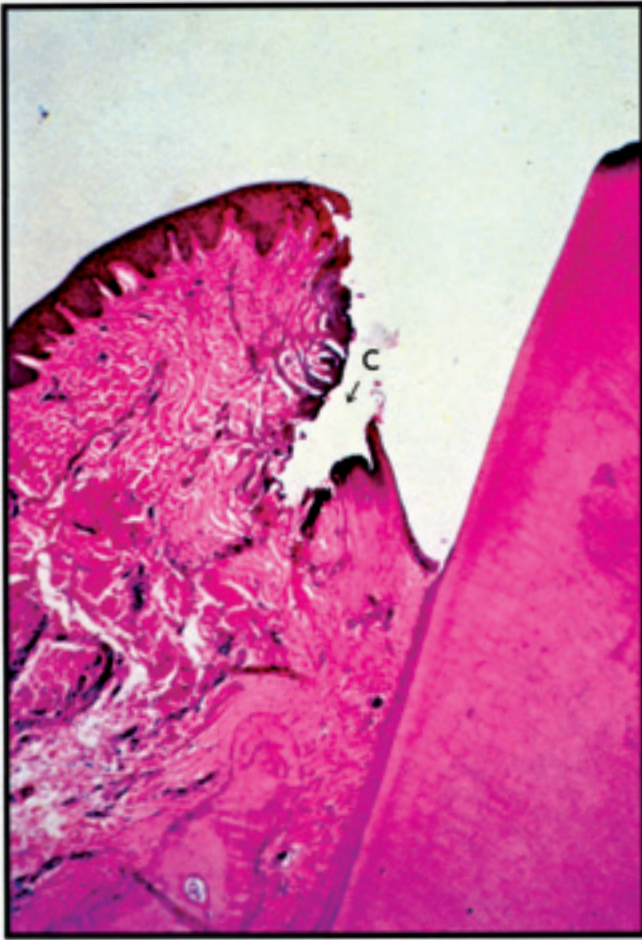


Fig. 5b L'ago della elettrochirurgia ha lasciato inavvertitamente il solco e ha formato un cratere in corrispondenza del corion gengivale (C).

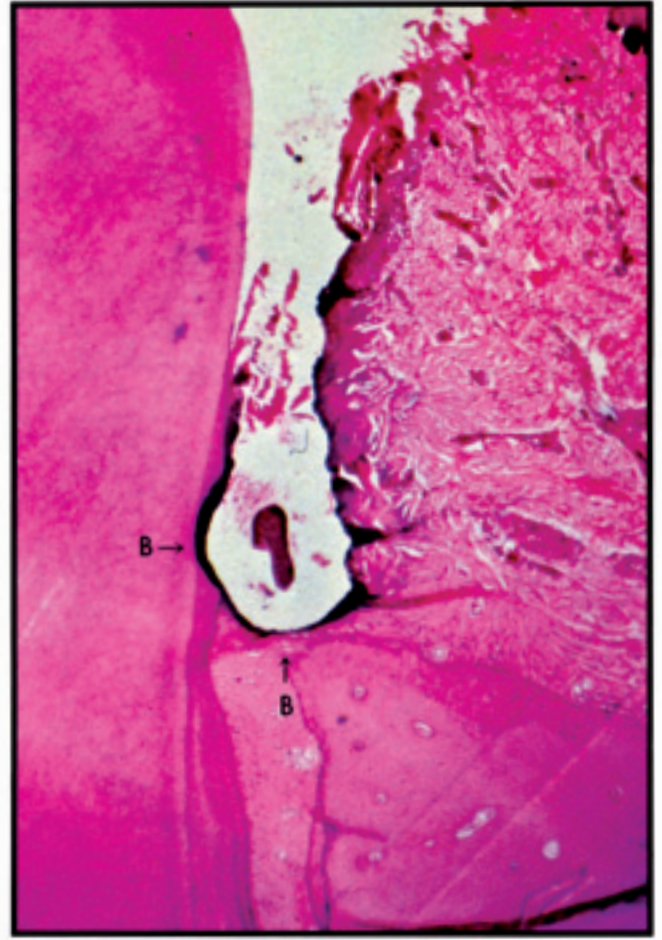

Fig. 5c L'ago dell'elettrochirurgia è entrato in contatto con l'osso della cresta e con la superficie del dente dando luogo, in questa zone, a delle bruciature (B).



#### 4. Guarigione della ferita

Nelle zone prive di placca, tutte le tecniche esitarono in una rigenerazione dell'epitelio del solco gengivale entro sette giorni (figg. 6a, b e c). Perquanto l'elettrochirurgia sembrasse aver dato luogo ad un lieve ritardo nell'inizio della guarigione, sia l'epitelio che il tessuto connettivo avevano raggiunto la maturazione entro ventun giorni e non si rilevarono delle differenze fra le diverse tecniche (figg. 7a a d).

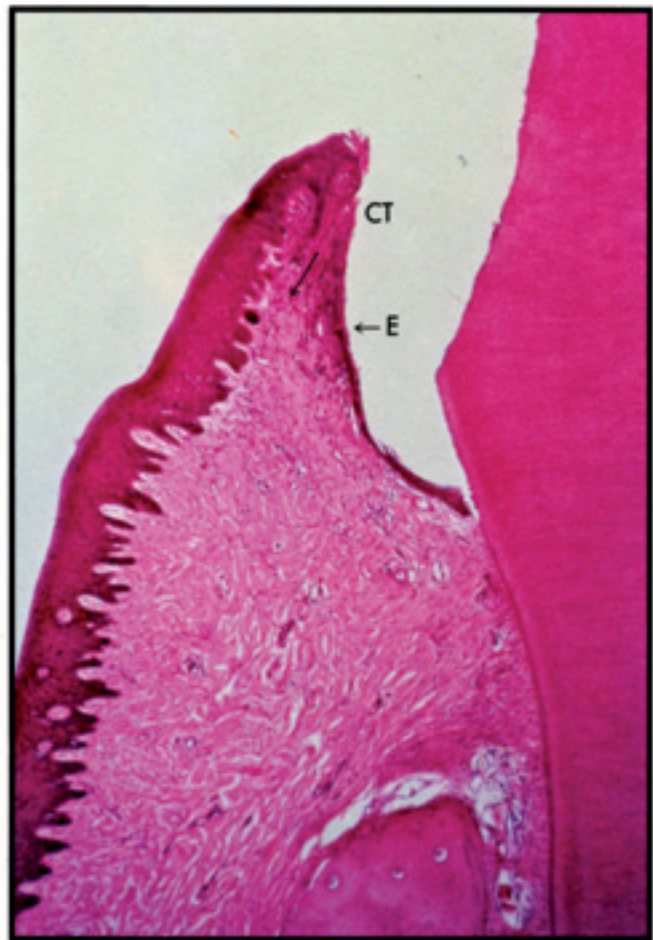


Fig. 6a Curettaggio con strumenti rotanti.

Figg. 6a a c Preparazione del dente, a sette giorni dall'intervento.

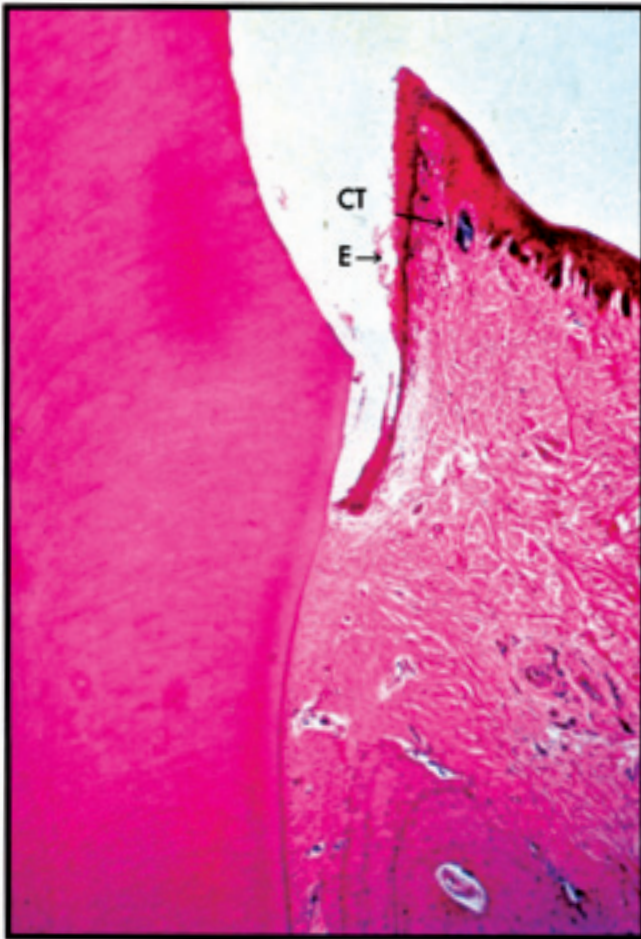


Fig. 6b Preparazione meccanico-chimica (Pressure Pack, cordoncino inserito a pressione). L'epitelizzazione è completa (E), mentre il tessuto connettivo (CT), rimane disorganizzato.

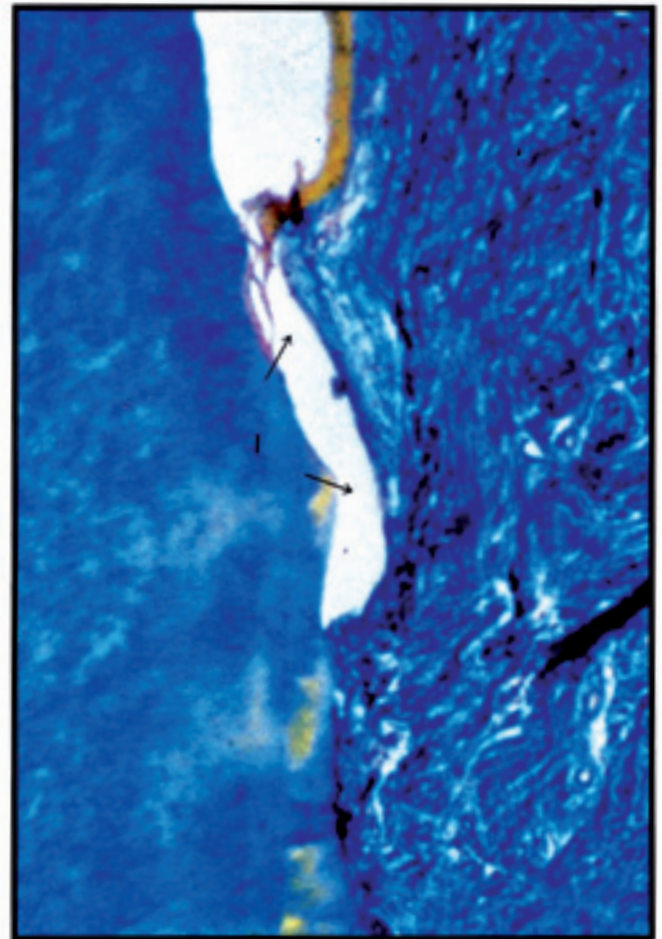


Fig. 6c Elettrochirurgia. L'epitelizzazione rimane incompleta (I) probabilmente per la superficie del tessuto connettivale, residuata all'elettrochirurgia che è molto irregolare.



Figg. 7a a d Preparazione del dente, a ventun giorni dall'intervento.

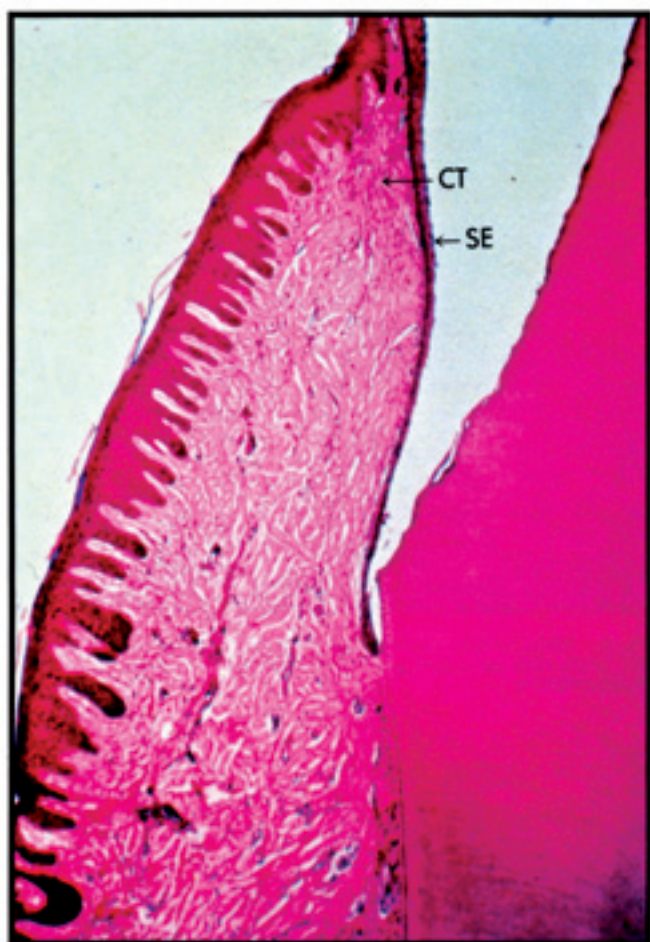


Fig. 7a Curettage con strumenti rotanti.

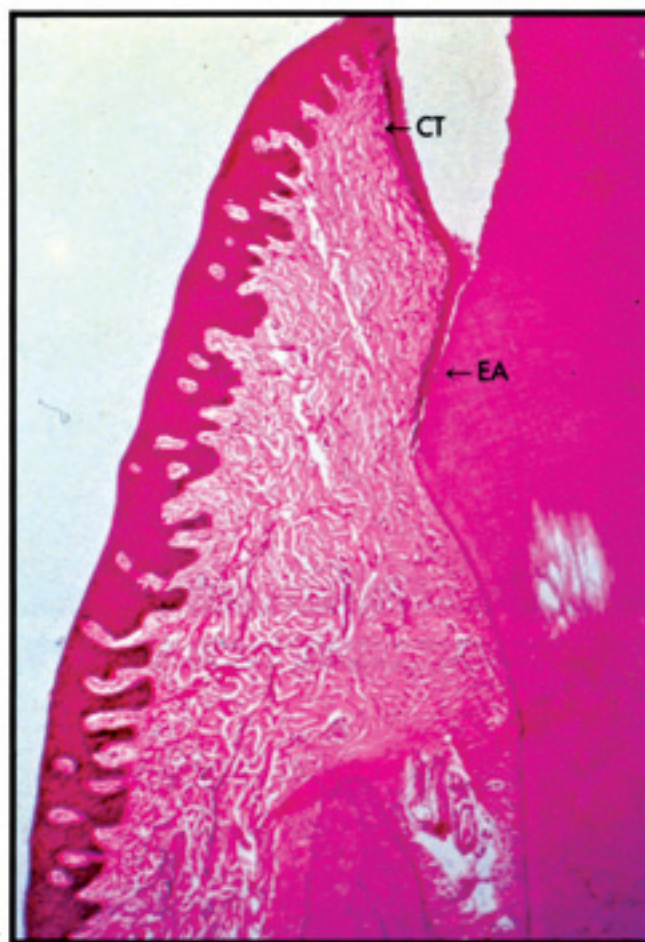


Fig. 7b Curettage con strumenti rotanti.

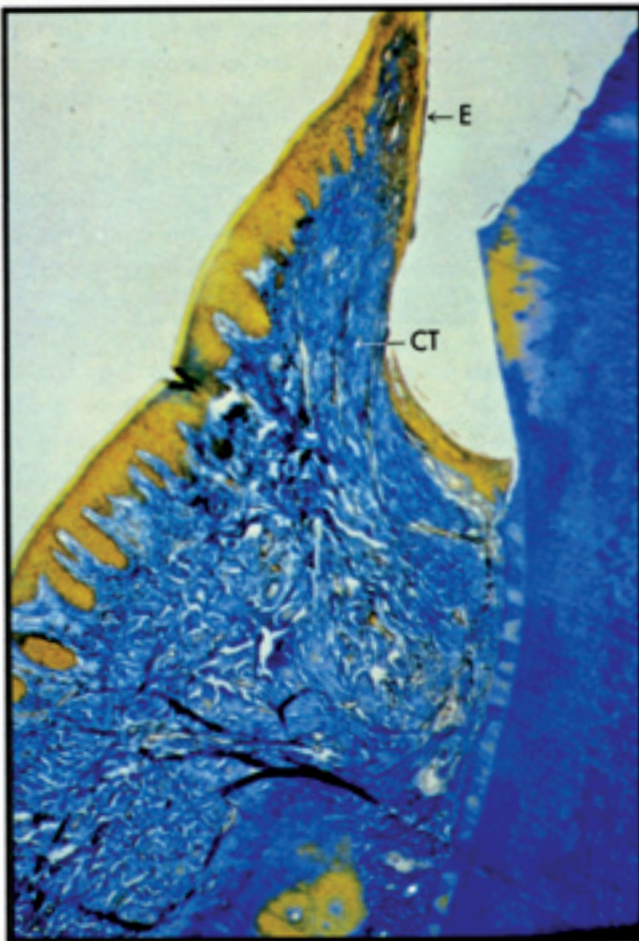


Fig. 7c Preparazione meccanico-chimica (cordano a pressione).

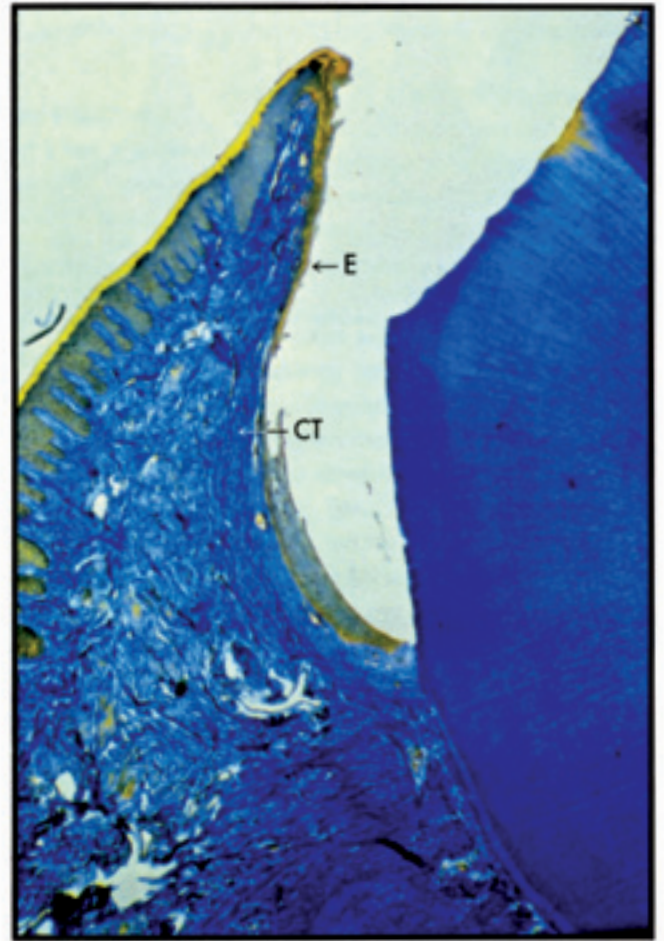


Fig. 7d Elettrochirurgia. Rigenerazione completa dell'epitelio sulcolare (E) e del tessuto connettivo adiacente (CT), osservate anche con tutte le altre tecniche. L'epitelio (E) si è adattato alla preparazione del dente perché non sono stati utilizzati dei provvisori.



## Sommario dell'esperimento

1. Nella preparazione del dente, tutte e tre le tecniche di preparazione davano luogo a un ambiente favorevole in cui era possibile prendere impronte accurate. Nonostante gli sforzi messi in atto per controllare la profondità del solco, nella preparazione del dente interveniva anche un interessamento dell'epitelio giunzionale.

2. In una zona priva di placca, tutte le tecniche assicuravano una guarigione soddisfacente a lungo termine della ferita. Le condizioni variavano nei primi stadi di guarigione della ferita, mentre erano confrontabili a lunga distanza.

3. In considerazione del fatto che gli animali da esperimento venivano mantenuti in condizioni prive di placca, la guarigione della ferita andava incontro a un completamento senza alcuna alterazione dell'unità gengivale. In condizioni cliniche usuali, alla presenza di cellule infiammatorie, il potenziale di danno irreversibile deve essere correlato con gli insulti sostenuti inizialmente durante la preparazione e la presa dell'impronta.

4. L'elettrochirurgia appare essere la meno controllabile fra le tre diverse modalità operative adottate, e, in alcuni casi dava luogo inizialmente ad alterazioni tissutali, più rilevanti di quelle che si osservavano con il curettage e con lo zeppamento a pressione. Lo zeppamento mediante pressione del cordoncino da retrazione può essere estremamente distruttivo, se si utilizza una pressione eccessiva che può dar luogo allo strappamento delle fibre di tessuto connettivo sottogiacenti.

5. In condizioni debitamente con-

trollate la tecnica di curettage è una modalità di trattamento di adeguata affidabilità in odontoiatria restaurativa. Entro l'ambito delle limitazioni proprie del trattamento, e in condizioni ambientali igieniche, questo metodo consente di ottenere preparazioni eccellenti ed ugualmente valide impronte, con un danno iniziale e a lungo termine del parodonto di grado minimo.

### Procedimenti per la preparazione del dente e per il trattamento del tessuto, in caso di curettage gengivale con strumenti rotanti

Per posizionare i solchi pilota e per ridurre a livello occlusale o incisale il dente si ricorre alla utilizzazione di uno strumento diamantato cilindrico con rastrematura verso la punta, del diametro di un millimetro e uno e mezzo. Per l'esattezza i solchi piloti vengono tracciati con l'estremità abrasiva. La riduzione dovrebbe seguire le ondulazioni proprie delle cuspidi e dei margini incisali (figg. 8a, b e c). Nel caso si intenda eseguire una preparazione per una corona in ceramica e metallo, è opportuno poter disporre in tutte le zone che devono sostenere della porcellana, a livello occlusale o incisale, di uno spazio di circa due millimetri. Per le zone non destinate a sorreggere la porcellana uno spazio da un millimetro a un millimetro a mezzo.

Per posizionare i solchi piloti in corrispondenza delle superfici linguali e vestibolari del dente e per la riduzione in senso assiale del dente, si ricorre alla utilizzazione dello stesso strumento. La riduzione dovrebbe essere conforme al contorno assiale del dente stabilendo così un primo

piano in corrispondenza dei due terzi gengivali della corona del dente e un secondo piano in corrispondenza della zona del terzo occlusale (figg. 9a e b). Per la spalla e per la riduzione del versante vestibolare, che saranno zone che dovranno sostenere la porcellana è opportuno raggiungere una profondità di un millimetro, un millimetro e mezzo. Sul versante linguale che non dovrà portare la porcellana si può raccomandare una profondità di un millimetro (fig. 9c).

La riduzione iniziale a livello interprossimale, che si estende fino all'altezza della cresta gengivale, verrà effettuata con lo strumento diamantato da curettage del diametro minore, di solito il tipo medio di otto millimetri di lunghezza (fig. 10a).<sup>\*</sup> Questa riduzione iniziale verrà seguita dalla preparazione di un gradino che dovrà portarsi dalla spalla fino alle zone interprossimali. Questa sfumatura della spalla della preparazione, in corrispondenza delle zone interprossimali, verrà effettuata mediante una fresa cilindrica rastremata di piccole dimensioni. Come è stato già sottolineato questo lieve gradino deve continuare la spalla che è stata effettuata in corrispondenza delle superfici vestibolare e linguale (figg. 10b e c).

\* GC 81, Commander Dental Products, Studio City, CA.

G 81, Vic Pollard Dental Products Inc., West Lake Village, CA.

263 SB A.T. Inc., Columbus, Ohio.

Shofu, Kyoto, Japan.

81, Van R. Dental, Los Angeles, CA.

Dr. Riccardo IUC' S.p.A.  
V.le Umbria 19a, 20135 Milano, Italy  
Tel. +39 02 55 016 500

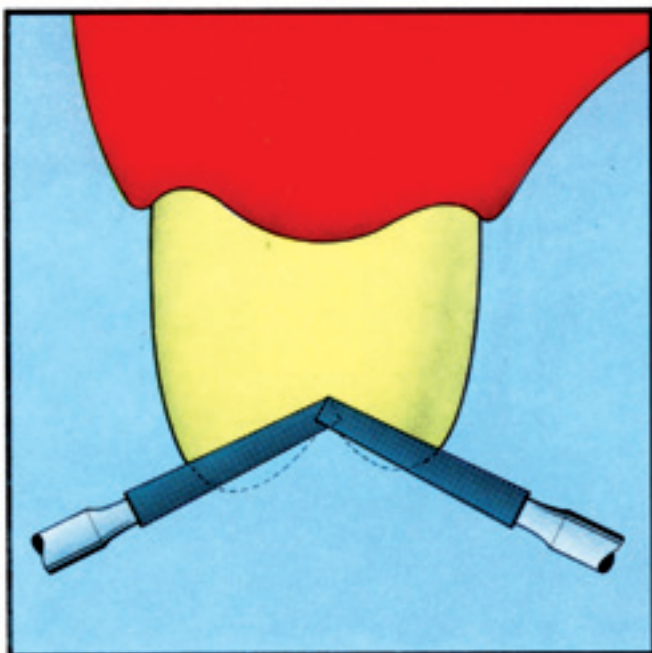


Figura 8a

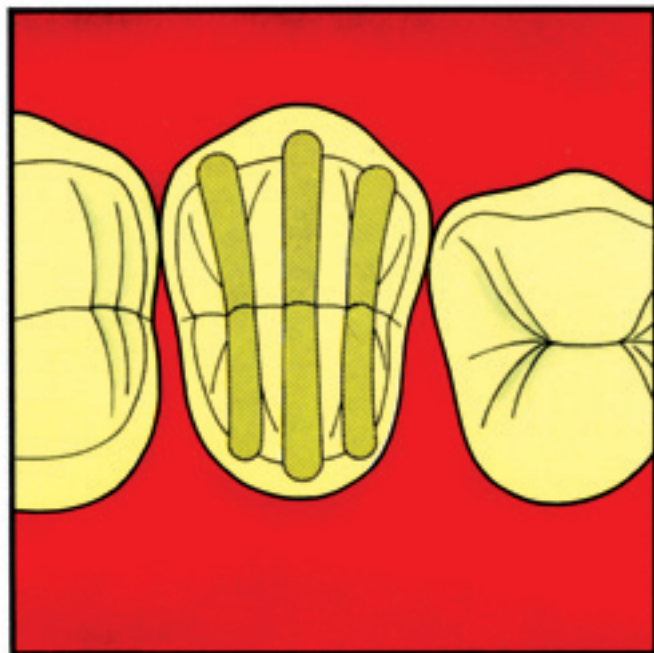


Figura 8b

Figg. 8a e b Per posizionare i solchi guida nei premolari si è ricorsi alla utilizzazione di una fresa cilindrica a rastrematura e con diametro in corrispondenza della punta di 1,0 mm.

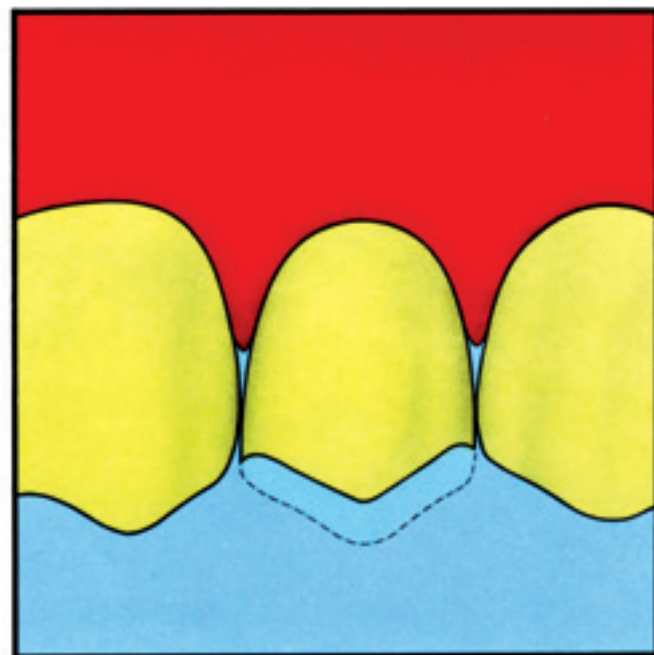


Fig. 8c Per una riduzione uniforme a livello occlusale si utilizza lo stesso strumento.



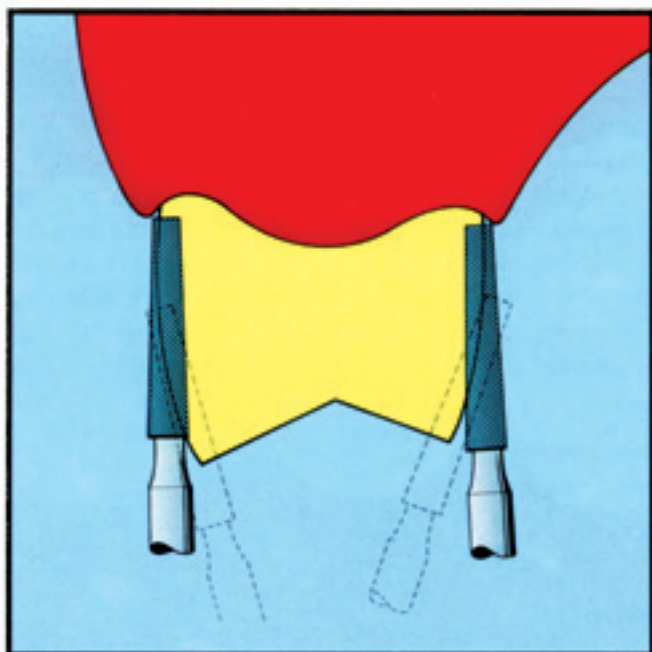


Figura 9a

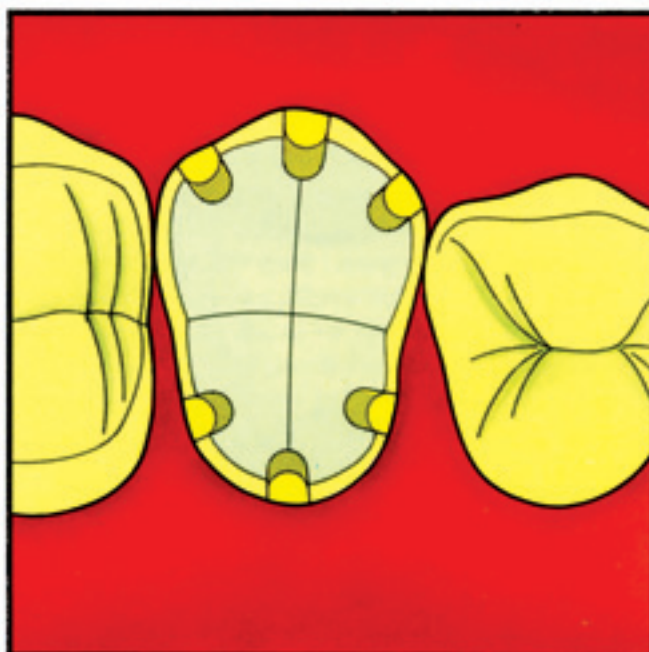


Figura 9b

Figg. 9a e b Per posizionare i solchi piloti in corrispondenza delle superfici linguale e vestibolare si utilizza una fresa diamantata cilindrica a rastrematura.




Fig. 9c: Per la riduzione del dente a livello delle superfici vestibolare e linguale si utilizza lo stesso strumento. Per questa zona vestibolare che è deputata a fungere da supporto per reggere la porcellana, si prepara una spalla di 1,5 mm di spessore, mentre per la superficie linguale la spalla è di 1,0 mm.

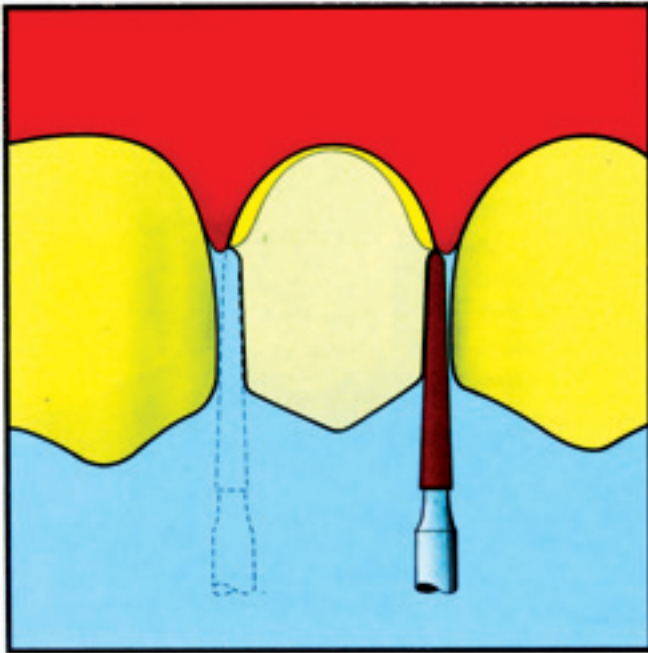


Fig. 10a Per l'alleggerimento in corrispondenza delle zone interprossimali si utilizza per il curettage uno strumento diamantato di minor diametro (GC 8).

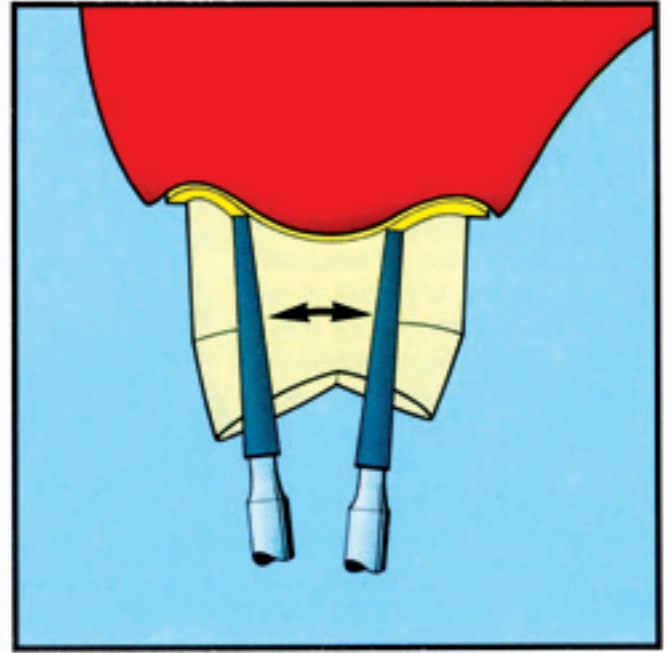



Figura 10b

Figura 10c



Figg. 10b e c Per stabilire una spalla a livello interprossimale, spalla che deve essere in continuazione con le spalle vestibolare e linguale, si ricorre alla utilizzazione di una fresa diamantata di forma leggermente conica, diametro a livello della punta: 1,0 mm.



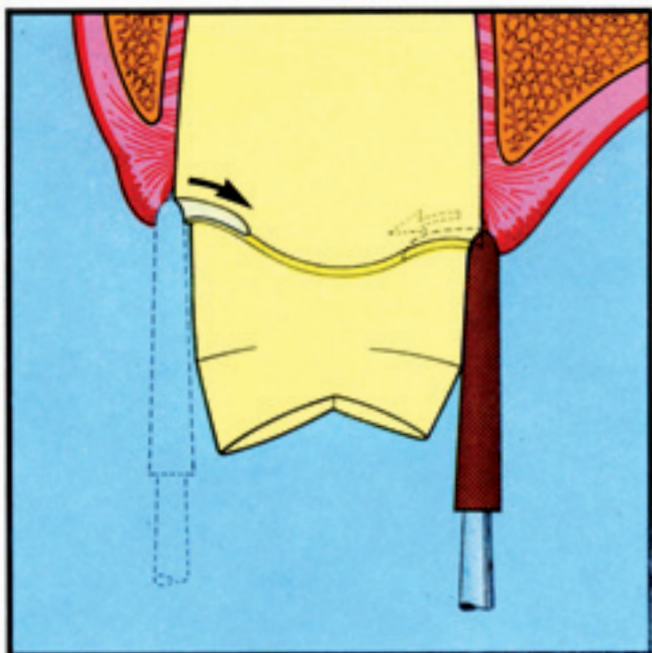


Fig. 11a Per eseguire il curettage gengivale vestibolare e linguale e per finire la preparazione in corrispondenza del bordo, con un chamfer, si ricorre alla utilizzazione di una fresa diamantata di misura media.

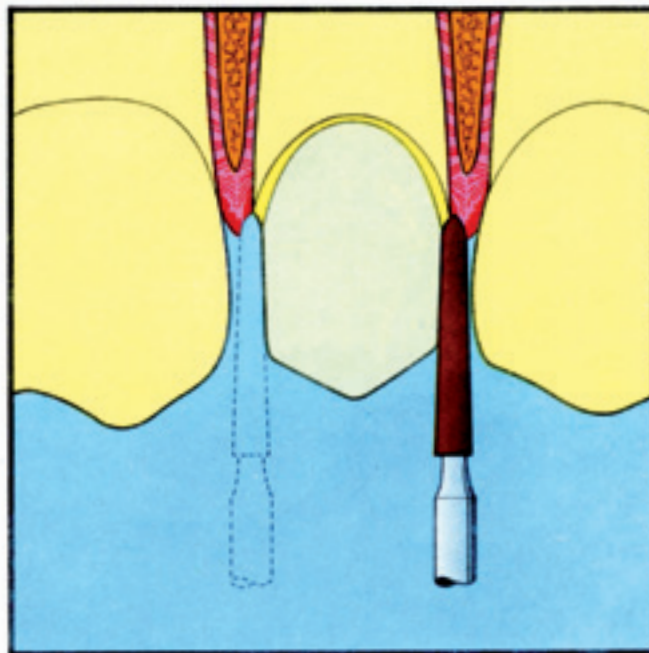


Fig. 11b Per completare l'intervento in corrispondenza delle superfici interprossimali si utilizza uno strumento di dimensioni più ridotte.




Fig. 11c La preparazione ultimata.

### Il procedimento di curettage

A questo punto la linea terminale della preparazione si estende oltre la cresta gengivale e si passa alla effettuazione del curettage dell'epitelio sulcolare. La profondità del solco verrà determinata mediante un sondaggio parodontale. Per profondità normali, da metà fino a due terzi di questa profondità del solco dovranno essere presi in considerazione per l'estensione dei margini subgengivali della cavità (fig. 11 a).

Il posizionamento finale della linea terminale della preparazione richiede, di solito, la rimozione di una quantità molto ridotta di tessuto dentario, e non richiede pertanto, l'utilizzazione di elevate velocità. Per poter rimuovere in modo efficace i tessuti molli gengivali, mediante il procedimento di curettage con strumenti rotanti, si dovrebbe utilizzare una velocità di tipo medio. Durante questa misura si dovrebbe utilizzare una copiosa quantità di spray d'acqua.

Per poter ottenere un avallamento adeguato ad assicurare una sufficiente quantità di materiale da impronta nella zona adiacente al margine gengivale, è necessario scegliere lo strumento di dimensioni più appropriate per ogni preparazione.\* Metà del diametro dello strumento dovrebbe penetrare la struttura del dente a livello della porzione di spalla della preparazione. La metà rimanente del diametro dello strumento si dovrà estendere oltre la superficie assiale del dente, creando così una pressione laterale positiva contro la gengiva e facilitando così il

curettage. L'esperienza clinica ha dimostrato che vi è un rapporto positivo fra la tonicità e spessore della unità gengivale e la facilità con cui si può effettuare questo curettage sulcolare.

Dopo aver stabilito un punto di partenza sotto la cresta di gengiva libera, la rimozione dei tessuti duri, a livello dei versanti linguale e facciale, verrà effettuata con un decorso a direzione mesio-distale, rimuovendo così il tessuto che si trova avanti e addietro lo strumento. Per completare la preparazione a livello delle zone interprossimali verrà utilizzato uno strumento rotante da curettage di diametro minore\*\* (fig. 11 b).

Si dovrà avere molta cura di stabilire una continuità con la linea terminale che si trova in corrispondenza delle faccie. Dopo aver stabilito il chamfer gengivale mediante gli strumenti da curettage, si potrà rilevare che in corrispondenza della superficie vestibolare della preparazione sarà ancora presente una spalla più ampia (1,5 mm). La spalla più stretta (1,0 mm) sulle superfici interprossimali e linguale è stata invece trasformata in una linea terminale, che ha un andamento a chamfer (fig. 11 c).

Per posizionare i solchi linguali, mesiale e distale, in corrispondenza delle superfici assiali del dente si ricorrerà alla utilizzazione di una fresa a fessura allungata del tipo 170 (fig. 12 a). Questi solchi assiali assicurano una ulteriore ritenzione ed agiscono anche come guide per l'inserimento, allorché si passerà alla cementazione definitiva della restaurazione.

\* G 63, Vic Pollard Dental Products Inc., West Lake Village, California.

\*\* 91, Van R. Dental Products, Inc., Los Angeles, California. Per i prodotti equivalenti controllare la nota riportata in fondo a pag. 22.



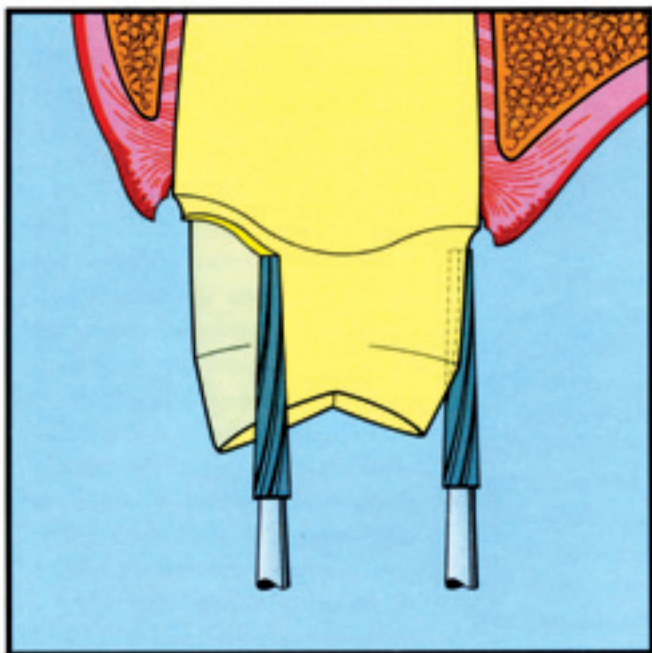


Fig. 12a Per l'inserimento dei solchi a livello interprossimale e linguale, solchi che servono per la ritenzione, si utilizza una fresa a fessura tipo A170.

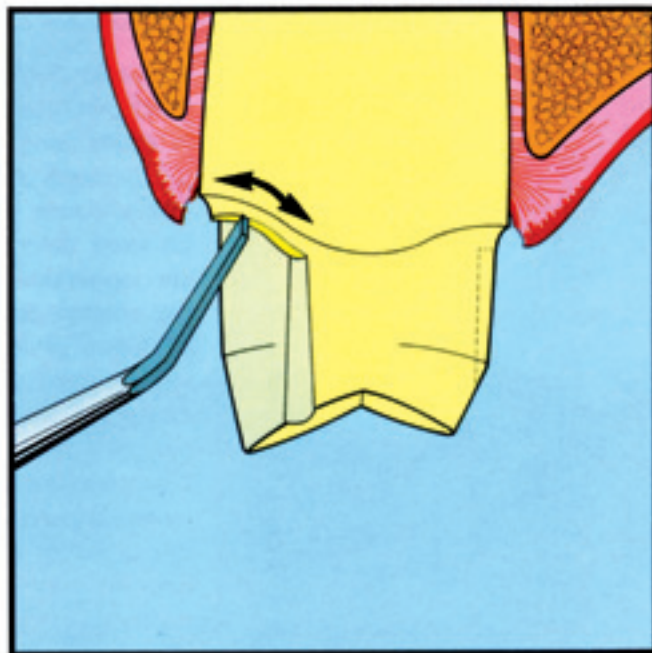


Fig. 12b Per rifinire e tracciare in modo netto la spalla vestibolare si ricorre alla utilizzazione di uno scalpello angolato 10x4x8.

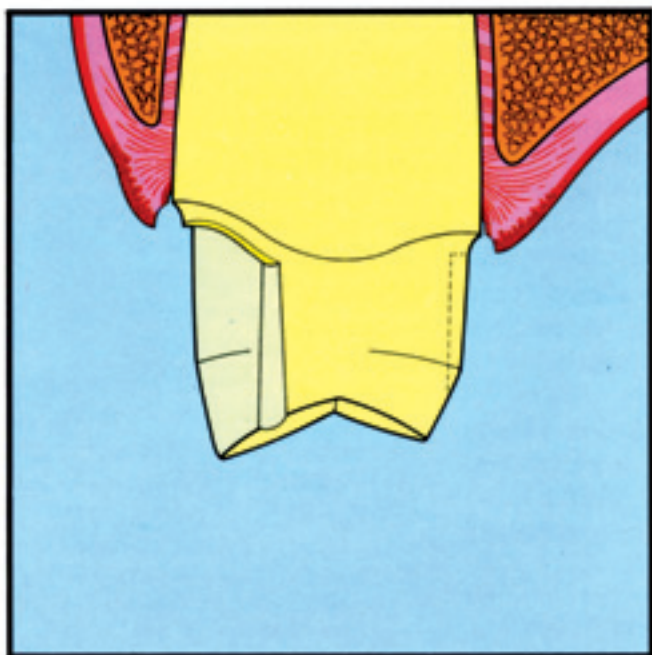


Fig. 12c Visione prossimale della preparazione e del curettage completati.

Come fase finale nella preparazione; si può ricorrere alla utilizzazione di uno scalpello a mono-angolo 10 x 4 x 8, con cui si passerà alla rifinitura della spalla vestibolare della preparazione (fig. 12b). Questa conformazione e i solchi di ritenzione assiale assicurano così delle travate di sostegno in metallo che hanno il compito di rafforzare la porzione vestibolare della fusione che è più sottile, conferendo una maggiore resistenza nei confronti della contrazione della porcellana, che potrebbe portare a distorsioni della fusione allorché il manufatto viene fatto passare nel forno ai diversi cicli di calore (fig. 12c).

A questo punto è importante esaminare lo spazio crevicolare e la continuità della gengiva libera che è adiacente alla preparazione. Se sono ancora evidenti delle porzioni di tessuto (frustoli), dovrebbero essere rimossi con una ulteriore utilizzazione della fresa diamantata da curettage, e questo per poter scolpire nel tessuto connettivo una superficie liscia, che favorirà la guarigione post-operatoria. Il modo migliore per ottenere questo è assicurato dal tenere inclinato lo strumento, con un angolo che è leggermente discosto dal dente per cui la punta finisce per essere più rivolta verso la cresta gengivale e forma così una leggera tensione contro la gengiva libera. È opportuno ricorrere a una velocità da medio a medio-alta. Similmente a quanto avviene per tutte le fasi relative alla preparazione della cavità, anche nel caso del curettage con strumenti rotanti si deve adottare la massima attenzione in tutte le diverse fasi.

#### **Preparazione della zona sulcure prima della presa d'impronta**

La rimozione dell'epitelio crevicolare nel procedimento di curettage assicura un piccolo avvallo o spazio adiacente alla linea terminale nella porzione gengivale della preparazione. Mentre non è necessario utilizzare la tecnica di retrazione a pressione, che viene comunemente usata per ottenere un'impronta accurata della linea terminale della preparazione, è invece necessario controllare l'emorragia e la secrezione. A questo scopo si ricorre alla utilizzazione di un piccolo cordoncino di cotone impregnato con cloruro d'alluminio al 25%.\* Dopo averlo immerso in questa soluzione il cordoncino viene inserito nel solco gengivale subito sotto la linea di preparazione (fig. 13a). Se l'esame clinico indica la necessità di un ulteriore controllo dell'emorragia, si ricorre alla utilizzazione di un cordoncino più grande (a due capi)\*\* che viene a sua volta immerso in cloruro d'alluminio al 25% e che verrà a sua volta inserito nel solco con una leggera pressione (fig. 13b). È opportuno con lo strumento utilizzato per zappare esercitare un leggero movimento di rotazione\*\*\* verso il dente, in modo da portare il cordoncino entro il solco senza che rimanga impigliato nel tessuto molle adiacente (fig. 13b [1]). Per eliminare il sapore amaro di questa soluzione e per evitare una disidratazione dei

\* Oa Gingibroid and Hemogin-L hemostatic solution. Van R. Dental Products Inc., Los Angeles CA.

\*\* 2, Gingival Retraction Yarn (non impregnated) stesso fabbricante.

\*\*\* Yarn Packing Instrument, Vic Pollard Dental Products Inc., West Lake Village, CA.

tessuti, che potrebbe essere dannosa, la zona verrà accuratamente irrigata con acqua che verrà asportata con la cannula dell'aspiratore (fig. 13b [2]). Una rassegna della letteratura e l'esperienza clinica hanno portato a una riduzione nell'uso della epinefrina e di altri agenti caustici come il cloruro di zinco. I ricercatori tendono a favorire la utilizzazione del solfato potassico d'alluminio (alume) il solfato di alluminio o il cloruro di alluminio.

Il cordoncino più grande a due capi può essere rimosso dopo quattro fino a otto minuti. L'esame clinico stabilirà se è opportuno il lasciare il cordoncino più piccolo in situ, allorché si passerà alla presa dell'impronta. Questo risulterà consigliabile se è visibile, oltre la linea terminale della preparazione, soltanto una piccola zona della struttura del dente, altrimenti il cordoncino più sottile verrà rimosso. La zona verrà sottoposta a un lavaggio con acqua abbondante in modo da rimuovere ogni residuo. Quando tutte queste misure vengono effettuate in una zona con condizioni parodontali clinicamente sane, è difficile che si renda necessario un secondo impacco per assicurare l'emostasi. La zona sulcure verrà ora preparata adeguatamente per poter prendere un'impronta precisa della linea terminale della preparazione (fig. 13c). È importante che i provvisori vengano allestiti con contorni assiali fisiologicamente compatibili e con margini lisci e che si adattino accuratamente alla preparazione. Con una curette parodontale si passerà alla asportazione di tutti i residui di cemento provvisorio, la guarigione della ferita dipende in proporzione diretta dal grado di assenza di infiammazione



della zona. In conformità di questi dati particolare cura dovrà essere rivolta alla eliminazione dei detriti residuati dai provvisori e durante tutto questo periodo dovrà essere messa in atto una igiene orale per controllare la placca.

### Conclusioni

Il curettage gengivale mediante strumenti rotanti assicura un ambiente favorevole che consente di ottenere delle impronte precise ed accurate, sia con gli elastomeri che con gli idrocolloidi reversibili. Questa tecnica assicura uno spazio adeguato nella zona adiacente alla linea terminale della preparazione, e questo spazio consente di avere una quantità sufficiente di materiale da impronta per cui si possono evitare le distorsioni o gli strappamenti che si possono provocare allorché si asporta l'impronta stessa.

La guarigione post-operatoria che si ha dopo un curettage gengivale e dopo la preparazione del dente è simile a quella che si ha nella ferita che segue a un curettage parodontale.

La riepitelizzazione del solco gengivale interviene con le caratteristiche usuali entro sette giorni dall'intervento di curettage mediante strumenti rotanti. In ventun giorni si aveva una guarigione completa delle ferite determinate da tutte e tre le modalità operative controllate.

In condizioni debitamente controllate, il curettage eseguito con strumenti rotanti, di disegno appropriato rappresenta un procedimento valido e affidabile di preparazione del tessuto. Questo metodo, infatti, induce un trauma, sia iniziale che a lungo termine, di portata minima per il parodonto.

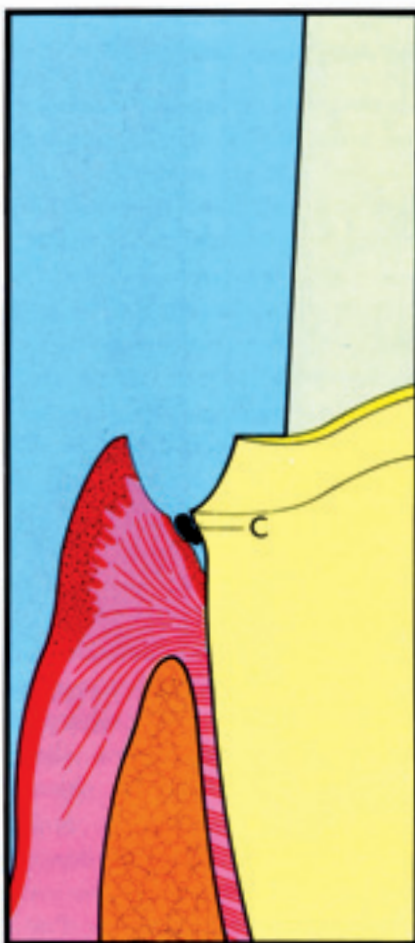


Fig. 13a Nel solco, al disotto del limite della preparazione si inserisce un cordoncino (C) impregnato con cloruro di alluminio al 25%.

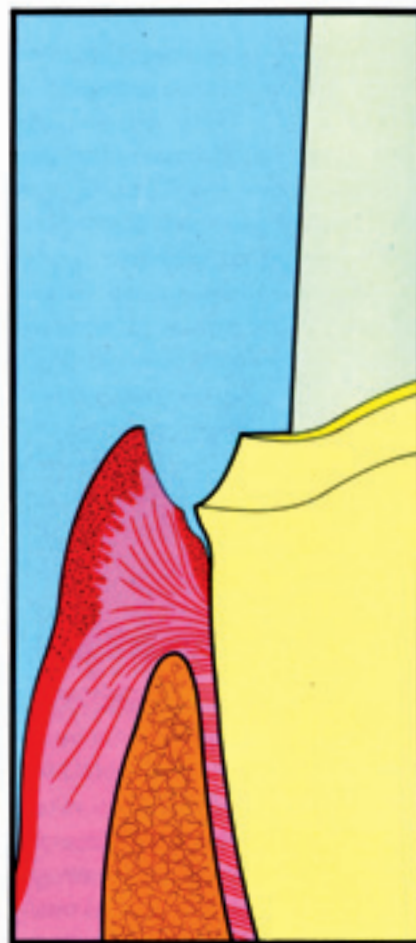
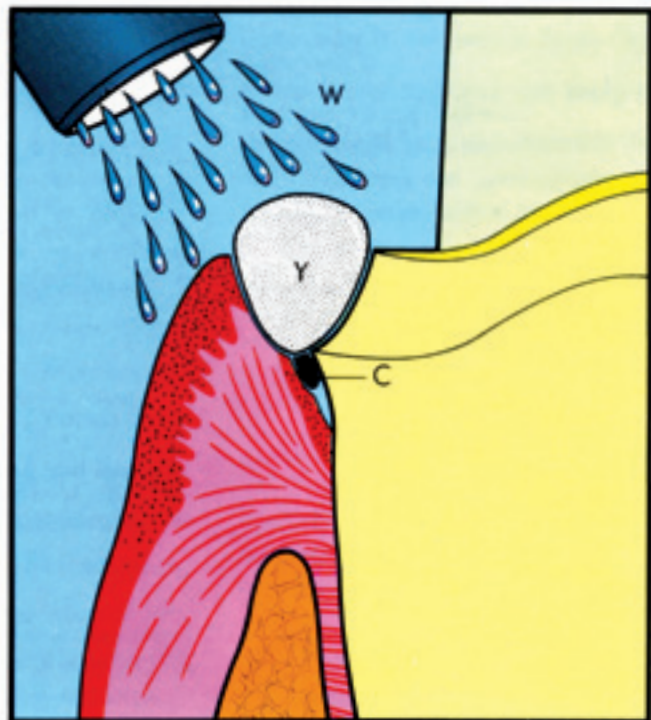
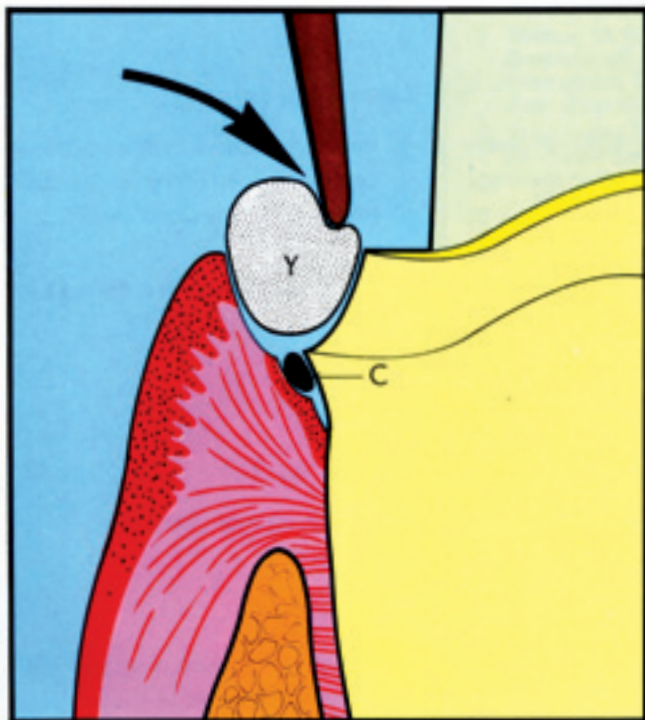
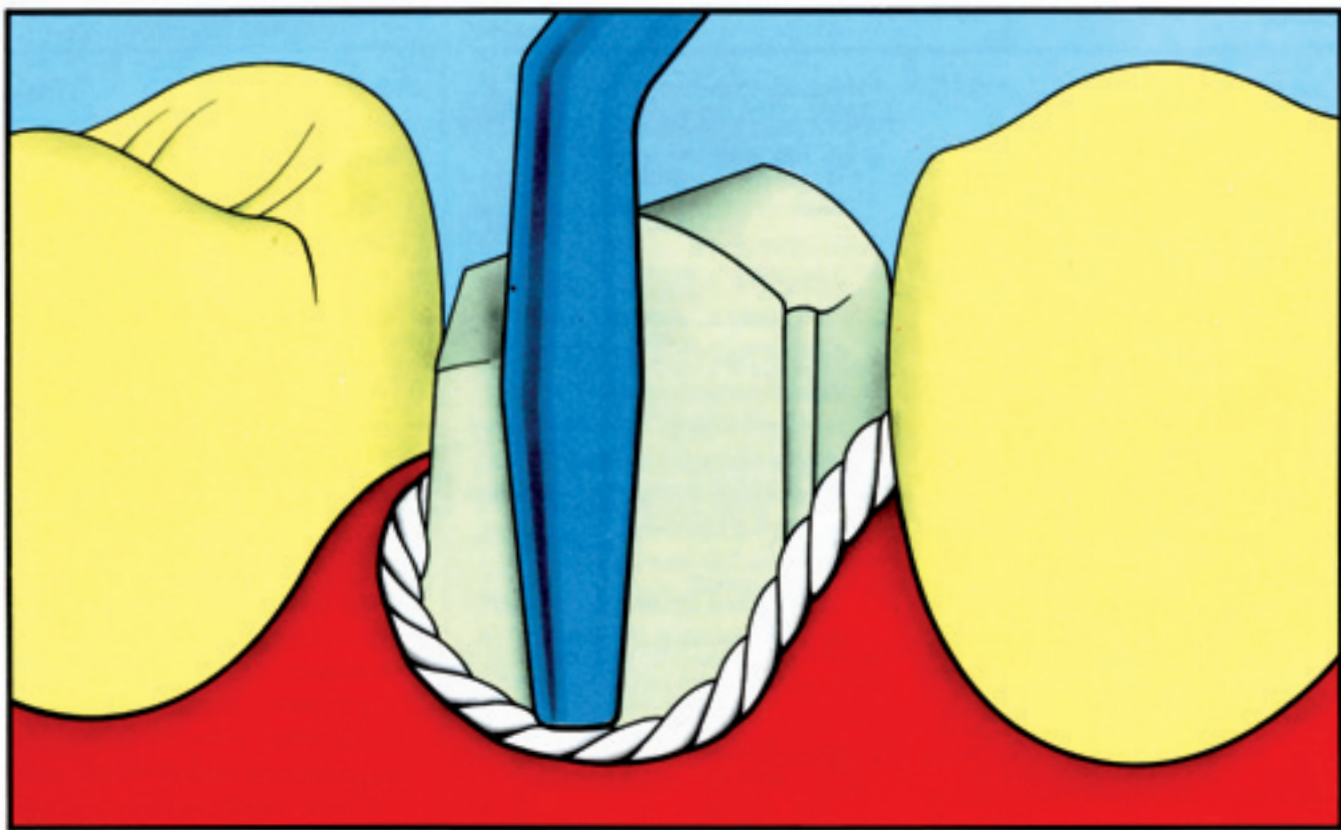


Fig. 13c Dopo aver rimosso ambedue i cordoncini, il solco è così pronto per l'impronta, impronta che consentirà di disporre della linea terminale della preparazione. Nota: allorché si prende l'impronta si può lasciare il cordoncino sottile (C), che è situato al disotto della linea di preparazione.

Fig. 13b (B) Nel solco, sopra il cordoncino (C), si inserisce un altro cordoncino, più grosso a due capi (Y), impregnato con cloruro di alluminio. (B') La zona viene lavata con acqua (W), per evitare di avere una disidratazione.






## Risultati

Curettage	Meccanico-chimico	Elettrochirurgia
<b>0 ore (fig. 4 a)</b> <ol style="list-style-type: none"><li>1. Talvolta rimozione dell'epitelio della cresta gengivale.</li><li>2. Rimozione completa dell'epitelio sulculare.</li><li>3. Rimozione, circa 1 mm, oltre la preparazione del dente dell'epitelio giunzionale e del tessuto connettivo. Sotto la preparazione il cemento e la inserzione delle fibre rimangono intatti.</li><li>4. La superficie di taglio del tessuto connettivo è liscia.</li></ol>	<b>0 ore (fig. 4 b)</b> <ol style="list-style-type: none"><li>1. Mancanza dell'epitelio della cresta gengivale.</li><li>2. Rimozione incompleta dell'epitelio sulculare; si notano dei frammenti strappati di epitelio.</li><li>3. Rimozione dell'epitelio giunzionale. Alcuni strappi apicalmente nel tessuto connettivo, oltre la preparazione del dente, con denudamento del cemento.</li><li>4. La superficie del tessuto connettivo è irregolare e strappata.</li></ol>	<b>0 ore (figg. 5 a a c)</b> <ol style="list-style-type: none"><li>1. Mancanza dell'epitelio della cresta gengivale.</li><li>2. Rimozione incompleta dell'epitelio sulculare.</li><li>3. Ampie zone di connettivo risultano eliminate. In alcuni casi l'ago non rimane nel solco gengivale ma è entrato nel corion.</li><li>4. La superficie del tessuto connettivo è alquanto simile a quella del curettage. Ma in alcune sezioni istologiche i margini della ferita si portavano entro lo spazio del legamento parodontale ed erano evidenti delle bruciature sulla superficie del cemento.</li></ol>
<b>7 giorni (fig. 6 a)</b> <ol style="list-style-type: none"><li>1. È intervenuta una rigenerazione dell'epitelio, ma è evidente soltanto un sottile strato di cellule.</li><li>2. Il tessuto connettivo è disorganizzato.</li></ol>	<b>7 giorni (fig. 6 b)</b> <ol style="list-style-type: none"><li>1. L'epitelio è intatto, ma con diverso spessore per la parziale rimozione a livello della preparazione.</li><li>2. Il tessuto connettivo è disorganizzato.</li></ol>	<b>7 giorni (fig. 6 c)</b> <ol style="list-style-type: none"><li>1. In alcune sezioni la rigenerazione epiteliale è incompleta (un millimetro a mezzo dalla base).</li><li>2. Il tessuto connettivo è disorganizzato.</li></ol>
<b>21 giorni (figg. 7 a e b)</b> <ol style="list-style-type: none"><li>1. Rigenerazione completa dell'unità gengivale, che non mostra una migrazione apicale del nuovo epitelio giunzionale.</li><li>2. L'epitelio è maturo, il tessuto connettivo è uniforme e denso.</li></ol>	<b>21 giorni (fig. 7 c)</b> <ol style="list-style-type: none"><li>1. Rigenerazione completa.</li><li>2. L'epitelio è maturo, il tessuto connettivo è uniforme e denso.</li></ol>	<b>21 giorni (fig. 7 d)</b> <ol style="list-style-type: none"><li>1. Rigenerazione completa.</li><li>2. L'epitelio è maturo, il tessuto connettivo è uniforme e denso.</li></ol>

## Un metodo logico e razionale nelle preparazioni protesiche



Prof. Loris Prosper



29 01XKPR3 KIT Prisma 2022 Protesi - 16 strumenti rotanti 1x

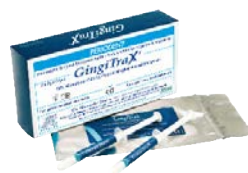29 51835C	29 71LPX1/5	29 K1Z014	29 51833	29 51833V	29 51889V	29 51682C	29 51682F	29 V1290012R	29 V1167014R	29 71LPX2/5	29 K1Z10	29 K1Z01	30 54253B	30 54256B	30 54259B
Diam. Robot	Diam. Mongolfiera	ZR pallina LP014 B/R	Diam. Robot	Diam. Robot	Diam. Robot Pagoda	TPE 1,2 mm	TPE 1,2 mm	Diam. VDT 290	Diam. VDT 167	Diam. Tr. Con.	ZR Oliva LP B/B	ZR Pallina LP B/B	Ceramiste S Punta Midi	Ceramiste U Punta Midi	Ceramiste U2 Punta Midi



### FL Bond II Shofu Sistema adesivo fotopolimerizzabile bicomponente

#### Il più efficace, il più rapido

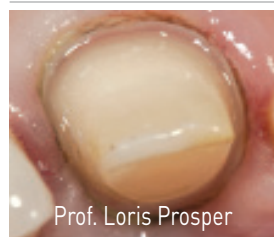22 54306 FL Bond II Kit 1 Primer, flacone 5 ml, 1 Bonding Agent: 5 ml, 50 Pennellini MicroBrush: rosa, 25 pz., gialli, 25 pz., 1 Dappen Dish, 1 Coperchio scuro



### GINGITRAX Astringente per impronte di precisione! Emostasi e Retrazione contemporaneamente



05 015102 Intro Kit: 2 siringhe da 2 g cad + 12 puntali  
05 015106 Kit: 6 siringhe da 2 g cad + 36 puntali



GingiGel con applicazione di sapone liquido. Mantenere in sede per 4-5 min, sciacquare e aspirare, ripetere lavaggio e asciugatura e procedere con l'impronta.



Prof. Loris Prosper



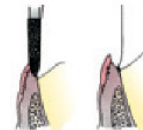
### BEAUTIFIL FLOW PLUS X

Composito scorrevole ad alta resistenza, massima estetica, per restauri di ogni classe, cariostatico, a rilascio e ricarica continua di fluoro.

L'ultimo passo evolutivo dei materiali ricostruttivi poiché combina la praticità di un sistema applicativo flow a resistenza e funzionalità superiori ai compositi ibridi più diffusi.



### Gingi Curettage® Diamantate FG Shofu



29 51K200 GingiCurettage Set, 6 Forme: C062, C081, C083, C084, C102, C103

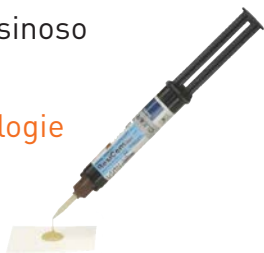### GingiGel

Filo intrecciato rivestito di Gel per agevolare l'inserimento, impregnato con soluzione al 10% di cloruro di alluminio

05 3265 GingiGel 1 (small)  
05 3266 GingiGel 2 (medium)  
05 3267 GingiGel 3 (large)

### RESICEM SHOFU Cemento resinoso microibrido duale, universale

Sviluppato combinando tecnologie innovative i sistemi adesivi e le resine composite. L'incorporazione di un riempitivo originale, basato sulla tecnologia PRG fornisce un'estetica con traslucenza ideale ed una forza adesiva su cui fare affidamento.



22 54006 Universal Primer 5 ml.

### Easy Cord Fili di retrazione a maglie concatenate



330 cm Premium cotton  
11 12 13 14 15 16

05 023 11,12,13,14,15,16 Easy Cord: fili di retrazione a maglie concatenate. Premium cotton 100%.





Bambach



Keeler



White Wash



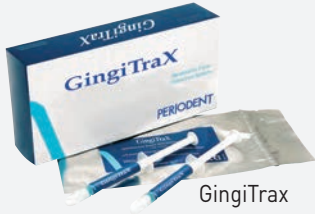Natural+



Super Seal



Cal Soft



GingiTrax



Easy Color



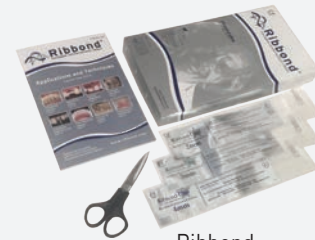
Calset



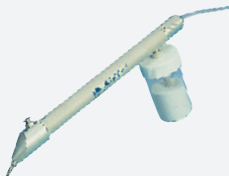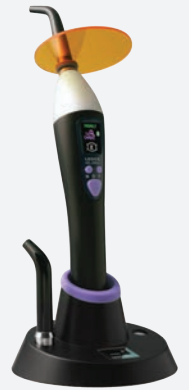Crystal



PERIODENT CompoSculp



Ribbond



Miniblaster



UVeneer



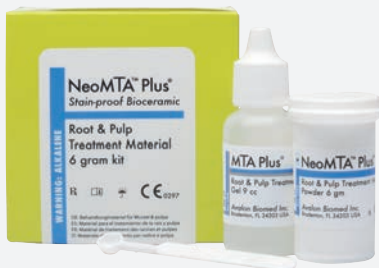Irriganti canalari



Alpha II



Beta Mini



NeoMTA Plus



JT-2



MD Guide

